FACULTÉ DE MÉDECINE DE PARIS

Année 1910

THÈSE

N° 251

POUR LE

DOCTORAT EN MÉDECINE

Présentée et soutenue le mercredi 20 avril 1910, à 1 heure

Par Gabriel BOUDET

Né à Limoges, le 10 Mai 1876
Ancien interne des hôpitaux de Paris

LA LEUCÉMIE AIGUE

ÉTUDE ANATOMO-CLINIQUE

Travail du laboratoire du Professeur Pierre Marie.

Président : M. PIERRE MARIE, *professeur.*
Juges : MM. DEJERINE, *professeur.*
SICARD, LOEPER, } *agrégés.*

PARIS
G. STEINHEIL, ÉDITEUR
2, RUE CASIMIR-DELAVIGNE, 2

1910

57

FACULTÉ DE MÉDECINE DE PARIS

251

Année 1910 — THÈSE — N°

POUR LE

DOCTORAT EN MÉDECINE

Présentée et soutenue le mercredi 20 avril 1910, à 1 heure

Par Gabriel BOUDET

Né à Limoges, le 10 Mai 1876
Ancien interne des hôpitaux de Paris

LA LEUCÉMIE AIGUE

ÉTUDE ANATOMO-CLINIQUE

Travail du laboratoire du Professeur Pierre Marie.

ACAD. LIMOUSINE BIBL.

Président : M. PIERRE MARIE, *professeur.*
Juges : MM. DEJERINE, *professeur.*
SICARD, LOEPER, } *agrégés.*

PARIS
G. STEINHEIL, ÉDITEUR
2, RUE CASIMIR-DELAVIGNE, 2

1910

FACULTÉ DE MÉDECINE DE PARIS

Doyen ..... M. LANDOUZY.

Professeurs ..... MM.

Anatomie	NICOLAS.
Physiologie	Ch. RICHET.
Physique médicale	GARIEL.
Chimie organique et chimie minérale	GAUTIER.
Parasitologie et Histoire naturelle médicale	R. BLANCHARD.
Pathologie et thérapeutique générales	ACHARD.
Pathologie médicale	DEJERINE. WIDAL
Pathologie chirurgicale	LANNELONGUE.
Anatomie pathologique	MARIE (Pierre).
Histologie	PRENANT
Opérations et appareils	HARTMANN.
Pharmacologie et matière médicale	POUCHET.
Thérapeutique	GILBERT.
Hygiène	CHANTEMESSE.
Médecine légale	THOINOT.
Histoire de la médecine et de la chirurgie	CHAUFFARD.
Pathologie expérimentale et comparée	ROGER.
Clinique médicale	HAYEM. DIEULAFOY. DEBOVE. LANDOUZY.
Clinique des maladies des enfants	HUTINEL.
Clinique de pathologie mentale et des maladies de l'encéphale	BALLET (Gilbert).
Clinique des maladies cutanées et syphilitiques	GAUCHER.
Clinique des maladies du système nerveux	RAYMOND. RECLUS.
Clinique chirurgicale	SEGOND. QUENU. DELBET.
Clinique ophtalmologique	DE LAPERSONNE.
Clinique des maladies des voies urinaires	ALBARRAN.
Clinique d'accouchements	PINARD. BAR RIBEMONT-DESSAIGNES.
Clinique gynécologique	POZZI.
Clinique chirurgicale infantile	KIRMISSON
Clinique thérapeutique	ROBIN

Agrégés en exercice.

MM.	MM.	MM.	MM.
AUVRAY.	CUNÉO.	LAUNOIS.	NOBÉCOURT.
BALTHAZARD.	DEMELIN.	LECÈNE.	OMBREDANNE.
BEZANÇON.	DESGREZ.	LEGRY.	POTOCKI.
BRANCA.	DUVAL.	LENORMANT.	PROUST.
BRINDEAU.	GOSSET.	LOEPER.	RENON.
BROCA (André).	GOUGET.	MACAIGNE.	RICHAUD.
BRUMPT	JEANNIN.	MAILLARD.	RIEFFEL.
CARNOT.	JEANSELME.	MARION.	SICARD.
CASTAIGNE.	JOUSSET	MORESTIN.	ZIMMERN.
CLAUDE.	LABBÉ.	MULON	
COUVELAIRE.	LANGLOIS.	NICLOUX.	

Secrétaire de la Faculté : M. DESTOUCHES.

Par délibération en date du 9 décembre 1798, l'Ecole a arrêté que les opinions émise dans les dissertations qui lui seront présentées doivent être considérées comme propre à leurs auteurs et qu'elle n'entend leur donner aucune approbation ni improbation.

A MON PÈRE

LE DOCTEUR BOUDET,

PROFESSEUR HONORAIRE A L'ÉCOLE DE MÉDECINE DE LIMOGES

A LA MÉMOIRE DE MON BEAU-FRÈRE

LE DOCTEUR BOSSET

A MON MAITRE ET PRÉSIDENT DE THÈSE

M. Le Professeur PIERRE MARIE

MÉDECIN DE L'HOSPICE DE BICÊTRE
CHEVALIER DE LA LÉGION D'HONNEUR

A MES MAITRES DE L'ÉCOLE ET DES HOPITAUX DE LIMOGES

M. Le Docteur CHÉNIEUX (*in memoriam*)
MM. les Docteurs DEVAUX, BOULLAND,
RAYMONDAUD, PÉRIGORD, DONNET, EYMERI

A MES MAITRES DANS LES HOPITAUX DE PARIS

Externat

M. Le Docteur Oulmont (1901).
M. Le Professeur Ballet (1901-1902).
M. Le Professeur agrégé Netter (1902-1903).
M. Le Docteur Darier (1903-1904).
M. Le Professeur agrégé Auguste Broca (1904-1905).

Internat provisoire

M. Le Professeur agrégé Méry (1905-1906).
M. Le Docteur Richardière (1905-1906).

Internat

M. Le Professeur agrégé Hallopeau (1906-1907).
M. Le Docteur Béclère (1907-1908).
M. Le Docteur Rist (1907-1908).
M. Le Docteur Bourcy (1908-1909).
M. Le Professeur Pierre Marie (1909-1910).

A MES MAITRES DANS LES HOPITAUX ET LES LABORATOIRES

MM. les Professeurs agrégés Mauclaire, Proust et Sicard.
M. les Docteurs Brault, L. Bernard, P. E. Weil, A. Bernard, Terrien, Ribadeau-Dumas.

Digitized by the Internet Archive
in 2026

https://archive.org/details/IA41555825_0006

CHAPITRE PREMIER

INTRODUCTION

La question des leucémies est une des plus complexes qui sollicitent actuellement l'attention du médecin. Les travaux se sont multipliés qui étudient ses différentes modalités. Chaque auteur y apporte avec un esprit différent une classification et une terminologie nouvelle de telle sorte que l'on s'écarte beaucoup de la simple observation anatomo-clinique pour tomber dans des discussions un peu métaphysiques.

L'étude des leucémies est déjà ancienne.

Déjà Barth et Donné, en 1839, avaient observé un cas d'hypertrophie de la rate avec une augmentation considérable des cellules blanches du sang, mais ils ne publièrent leur cas qu'en 1853, lorsque déjà Virchow avait donné une première définition de l'affection.

John Hughes Bennett en 1845 constata, dans une autopsie, une modification des organes hématopoïétiques et de la rate coïncidant avec un état particulier du sang, il ne sépare pas cet état de la pyohémie ; ce n'est qu'après les travaux de Virchow qu'il créa le terme de leucocythémie.

Virchow le premier sépara nettement ces états dans un groupe nosologique pour lequel il créa le terme de *Leukœmie* dont Leudet plus tard fit celui de *leucémie*. Le premier mémoire de Virchow est de 1847, il revient sur la question en 1851, et dans les années suivantes il établit une division entre :

La *leucémie liénale* caractérisée par l'hypertrophie constante de la rate et presque constante du foie s'accompagnant d'une augmentation considérable du nombre des globules blancs proprement dits ou leucocytes.

La *leucémie lymphatique* caractérisée par l'hypertrophie des ganglions, des glandes et de l'intestin sans altération du foie ni de la rate et s'accompagnant d'une augmentation non pas des leucocytes proprement dits, mais d'éléments analogues à ceux des parenchymes des glandes lymphatiques.

C'était basée sur la clinique la division que nous acceptons encore après en avoir précisé les termes.

Neumann en 1870 établit que dans la leucémie la moelle des os subit sinon constamment, du moins très fréquemment une transformation qui la rend grisâtre,semblable à du pus. Pour lui c'est de cette moelle altérée que proviennent les globules blancs et les globules rouges à noyau.

Ehrlich en 1891, par sa méthode de coloration des leucocytes mettant en valeur leurs granulations spécifiques, donne une classification de ces cellules et apporte une nouvelle lumière à la question en permettant de donner dans chaque type une formule hématologique spéciale : à la leucémie *lymphatique* correspond la forme *lymphogène*, à la forme *liénale* de Virchow la forme *myélogène*.

Cependant,tandis que ces formes de leucémie ont une évolution habituellement chronique, on peut voir en clinique des formes qui en sont très proches mais qui évoluent en quelques semaines. Ces cas sont réunis par Ebstein en 1889 sous le nom de *leucémie aiguë*, Frænkel, en 1895, revient sur la question et la précise en donnant la formule hématologique que nous acceptons encore et dans laquelle il décrit comme caractéristique une cellule à protoplasma non granuleux ; aussi fait-il de la leucémie aiguë une leucémie lymphatique.

En 1898 apparaît le premier travail en langue anglaise de Bradford et Schaw. Gilbert et Weil,dans un premier mémoire, en 1899, attirent en France l'attention sur ce syndrome et en donnent la description clinique et anatomique que M. Gilbert reproduite dans son article du *Traité de médecine* de la même année. Dès lors les observations se succèdent nombreuses ainsi que quelques thèses (Green, Gardavot, Liffran, Delacroix).

Les traités classiques consacrent eux aussi un chapitre à cette affection, mais considèrent la leucémie aiguë plus comme une forme aiguë de la leucémie que comme une entité clinique. C'est d'abord Pinkus qui, en 1901, donne une très complète description de l'affection sous le nom de leucémie lymphatique aiguë.

Cependant, dans leur *Traité d'hématologie*, MM. Bezançon et Labbé décrivent deux formes aiguës de leucémie lymphoïde et myéloïde sans insister sur leurs particularités. Enfin dans les traités récents nous en voyons une étude spéciale dans l'article de M. Bergé, et dans le traité de M. Hutinel un article sous la signature de M. Bigard.

Ayant eu l'occasion, au cours de notre internat à l'hôpital Laënnec, d'observer avec notre maître M. Bourcy un cas de leucémie aiguë, notre attention fut attirée de ce côté, il nous a été possible d'en étudier quelques autres cas grâce à la bienveillance de nos collègues et amis, MM. Aubertin, Beaujard, Weill-Hallé, Cain et Chatelain à qui nous adressons nos vifs remerciements, et il nous a semblé qu'il y avait là une maladie proprement dite, ayant son évolution clinique, sa formule hématologique, son anatomie pathologique propre, que sa fréquence était relativement assez grande et qu'elle avait sa place à côté des autres formes de leucémie.

MM. Castaigne et Rathery donnent comme définition : « La leucémie est un syndrome morbide dû à une hyperplasie durable des organes qui président à la formation des globules blancs et se caractérisant en clinique par une augmentation globale ou relative de certains leucocytes ou bien par l'existence dans le sang circulant de formes globulaires qu'on n'y trouve pas à l'état normal. »

« Dans la leucémie comme dans les tumeurs le phénomène essentiel consiste en la multiplication surabondante d'une variété de tissu. C'est aussi l'arrêt ou le ralentissement des transformations évolutives de ces éléments, c'est encore l'apparition et le développement de ces cellules dans des territoires autres que leurs

foyers d'origine. C'est enfin l'absence d'utilité apparente de la prolifération cellulaire. » (Dominici.)

A ces caractères, qui sont également ceux de la leucémie aiguë, vient s'ajouter le caractère d'acuité, basé autant sur la rapidité de l'évolution que sur la brusquerie de l'invasion et sur la rapidité d'apparition des symptômes.

CHAPITRE II

ÉTIOLOGIE

La leucémie aiguë est une affection relativement rare si l'on en juge par le nombre des cas publiés, cependant il est difficile de se rendre compte d'une manière exacte de sa fréquence, car beaucoup de cas doivent passer inaperçus et être classés comme des maladies infectieuses mal déterminées.

Il ne sera possible de faire une statistique à ce sujet que lorsque la pratique de l'hématologie sera plus générale ; l'examen du sang est en effet actuellement le seul moyen de faire le diagnostic exact ; il permettrait de reconnaître les cas qui doivent passer inaperçus.

Un argument à l'appui de cette hypothèse est fourni par ce ait que chaque année les cas publiés sont plus nombreux ; ce qui prouve simplement que la maladie est mieux connue et mieux étudiée. Cependant Frænkel, en 1897 (Congrès de Wiesbaden), dit en avoir observé personnellement 12 cas sur 4.500 malades. Il s'agit là d'observations faites par le même clinicien averti ce qui peut nous donner une idée de sa fréquence.

Le même auteur croit la leucémie aiguë plus fréquente que la chronique, il a pu personnellement en observer 9 cas en cinq ans ; il croit qu'elle est peut-être plus fréquente à Berlin.

Cette opinion que la leucémie aiguë était plus fréquente en Allemagne a prévalu un certain temps ; en réalité ce n'est là qu'une apparence due à ce qu'elle y a été plus tôt et mieux connue. Mais d'après les dernières observations publiées, on voit qu'elle est également fréquente en France, en Angleterre, et il ne semble pas qu'il y ait de prédisposition suivant la race et le pays.

Le sexe masculin semble plus atteint, Gilbert et Weil disent 67,34 sur 100 cas. Nous trouvons de notre côté 70 hommes pour 30 femmes.

Tous les âges sont atteints depuis la petite enfance jusqu'à la vieillesse, l'âge le plus avancé relevé est 73 ans ; cependant c'est la jeunesse et l'âge adulte qui sont le plus touchés, et nous pouvons donner comme ordre de fréquence le tableau suivant :

De 0 à 10 ans	19,8 0/0
» 11 à 20 »	22,5
» 21 à 30 »	26,1
» 31 à 40 »	16,2
» 41 à 50 »	9,9

Il est possible même de voir la leucémie aiguë débuter aussitôt après la naissance et le cas de Pollmann démontre nettement cette origine congénitale.

Dans un travail récent, Babonneix et Tixier rapportent 27 observations de leucémie chez le nourrisson, dont une personnelle, qui toutes ont évolué d'une manière rapide. Une seule cependant, d'après l'examen hématologique, nous paraît devoir rentrer dans le cadre qui nous occupe.

Dans un très grand nombre d'observations, la profession n'est pas indiquée ; d'après ce que nous avons pu relever, il ne semble pas qu'il y ait aucune prédisposition suivant le travail du malade. Il faut du reste remarquer que le jeune âge de beaucoup de malades indique qu'ils n'avaient aucun métier.

Il ne semble pas non plus que les saisons aient une influence, et on a observé des cas à toutes les périodes de l'année.

La leucémie aiguë se développe le plus souvent chez des gens sains, presque toutes les observations portent des antécédents nuls, beaucoup montrent ce fait que l'individu qui en est atteint est vigoureux et présente l'apparence d'une bonne santé habituelle ; nous ne saurions invoquer la syphilis qui n'est mentionnée que trois fois, c'est-à-dire moins que la proportion de fréquence habituelle de cette affection, le paludisme n'est pas signalé.

Les traumatismes dans trois cas semblent avoir été la cause

occasionnelle de la maladie [1] (Ebstein, 39 ; Theodor, 49). De même dans quelques cas un accouchement a précédé de quelques semaines l'affection et paraît l'avoir occasionnée (Friedreich, observation personnelle). Enfin les maladies infectieuses et plus particulièrement la rougeole et la scarlatine semblent y prédisposer (Fuchs, 30 ; Müller, 43 ; Seelig, 42 ; Weil, 96).

Il faut citer tout particulièrement l'observation d'Obrastzow (26) dans laquelle un infirmier en bonne santé jusque-là mourut d'une leucémie aiguë en quelques jours, deux mois après avoir soigné un malade qui en était atteint. Il s'agit d'un fait de contagion qui plaide en faveur de la cause infectieuse de la leucémie aiguë.

Beaucoup d'auteurs ont cherché cette cause sans la trouver, nous discuterons plus tard cette hypothèse et nous verrons que tout dans la maladie plaide en sa faveur. L'étude expérimentale de la leucémie chez les poules semble démontrer que chez cet animal au moins la leucémie est inoculable.

(1) Nous donnons à la suite des noms d'auteurs un numéro d'ordre qui se rapporte à l'observation résumée à la fin de la thèse.

CHAPITRE III

SYMPTOMES

L'évolution de la leucémie aiguë est un peu différente suivant les cas observés, pouvant parfois ne pas dépasser quelques jours, parfois au contraire durer deux à trois mois. Mais quelle qu'elle soit, elle est toujours caractérisée : par une modification considérable de l'appareil hématopoïétique, appréciable en clinique, et par une formule hématologique très particulière.

A ces symptômes primordiaux et qui entraînent la définition de la maladie, viennent s'ajouter d'une façon quasi constante des lésions de la bouche et du pharynx, une tendance aux hémorragies presque caractéristique, et une atteinte marquée de l'état général. Les réactions des autres appareils, parfois d'une grande importance, sont très inconstantes.

Nous allons successivement étudier ces différents symptômes et la manière dont ils se groupent pour donner à la maladie ses différents aspects cliniques. Nous laisserons de côté l'étude hématologique avec les discussions qu'elle comporte pour en faire l'objet d'un chapitre spécial en rapport avec son importance.

§ 1. — Appareil hématopoïétique.

Rate. — L'hypertrophie de la rate ne fait pour ainsi dire jamais défaut ; dans les trois quarts des observations que nous avons relevées, elle est perceptible par les seuls moyens de la clinique ; dans quelques cas, où pendant la vie du malade, on n'avait pas relevé son hypertrophie, on a pu la vérifier à l'autopsie. Si l'on veut bien remarquer qu'un tiers des observations ne sont pas suivies d'un protocole d'autopsie, on arrivera avec nous à cette

conclusion que la présence d'une hypertrophie légère de la rate a passé inaperçue, mais qu'elle est cependant de règle dans l'affection que nous étudions.

Le volume atteint est du reste bien variable. Dans quelques cas la rate ne dépasse pas le rebord costal, et on ne peut la déceler qu'à la percussion qui donne une matité nette dans l'hypochondre gauche. Plus souvent elle dépasse les fausses côtes, on sent son bord à un ou deux travers de doigt au-dessous, c'est là le cas le plus fréquent. Elle peut aussi être beaucoup plus volumineuse (obs. III), affleurer l'ombilic ou même le dépasser. Mais rarement on voit ces rates énormes que l'on rencontre dans la leucémie myéloïde chronique, et qui plongent dans le petit bassin, atteignant parfois la fosse iliaque droite.

Ce n'est du reste pas un symptôme précoce de l'affection ; dans un cas seulement (Fabian, Nægeli, Schatiloff) (103) nous la voyons signalée dès le début. Le plus souvent ce n'est qu'après quelques semaines que la rate augmente de volume, et cette hypertrophie est assez rapide.

Dans le cas de Litten (32), cas suraigu ayant duré trois jours et demi, l'auteur note que la rate n'est pas hypertrophiée le premier jour, elle l'est le second ; dans l'observation de Dennig (65), ce n'est que trois mois après le début que la rate est perceptible, c'est-à-dire un mois avant la mort. Stirnimann (97) constate au début de l'affection que la rate n'est pas perceptible alors qu'il existe de grosses amygdales ; au bout de deux mois on pratique l'amygdalotomie ; cette opération semble donner un coup de fouet à l'affection et bientôt après la rate est hypertrophiée. Le cas 2 d'Obrastzow (26) est particulièrement intéressant à ce sujet, le malade, infirmier du service, est suivi jour par jour depuis le début. Il ne présente aucun symptôme jusqu'au 26 avril ; le 1er mai la rate dépasse les fausses côtes de un travers de doigt ; le 6, de 4 travers de doigt, le 8 mai elle dépasse l'ombilic, la mort survient le 11 mai.

Il semble que l'augmentation plus ou moins rapide du volume splénique soit en rapport avec la rapidité d'évolution de l'affec-

tion ; la présence d'une rate volumineuse annonçant la fin prochaine. Il n'est cependant pas possible de faire une statistique permettant d'indiquer à quel moment de la maladie se produit cette augmentation. Ce n'est en effet que rarement que le malade se soumet dès le début à un examen médical, il souffre, comme nous le verrons, de fatigue, d'abattement, et ce n'est que lorsqu'apparaissent les symptômes graves qu'il vient consulter, mais déjà il en est à la période d'état et la rate est hypertrophiée. C'est parce qu'elle prend le malade en bonne santé que l'observation d'Obrastzow nous paraît particulièrement instructive.

Elle indique un autre caractère de cette hypertrophie assez particulier, c'est la possibilité de sa régression. Le 8 mai la rate dépasse l'ombilic, le 10 elle est moins facile à palper. Cette diminution du volume de la rate dans les quelques jours qui précèdent la mort est remarquée par quelques observateurs, soit que, comme Hintze (41), ils notent le fait sans en donner d'explication, soit que, comme Fraenkel (46), ils l'attribuent à une infection surajoutée modifiant les caractères de la maladie.

Les caractères perçus à la palpation sont ceux de toutes les rates leucémiques, c'est-à-dire une masse dure et lisse sous la main qui palpe avec un bord sur lequel on peut sentir les échancrures de l'organe. La rate peut être ou non douloureuse, soit spontanément, soit à la palpation, il n'y a à vrai dire pas grands renseignements dans les observations à ce sujet ; et l'on ne peut savoir dans quelle proportion elle est douloureuse, il semble cependant que ce caractère soit en rapport avec l'évolution plus rapidement fatale. Ce n'est pas une douleur très intense, mais plutôt une gêne dans l'hypochondre avec parfois une sensation de tiraillements ; elle peut irradier à l'épaule gauche.

Ganglions. — L'hypertrophie ganglionnaire est, avec celle de la rate, un des caractères dominants, elle est cependant un peu moins fréquente, dans la proportion de 10 0/0 environ. De même on peut constater des adénopathies assez volumineuses sans qu'il y ait hypertrophie de la rate. Ce dernier fait assez fréquent

au début de la maladie ne va du reste pas contre le diagnostic, car l'apparition de l'adénite est plus précoce que celle de la splénomégalie. Nous voyons en effet que dans 9,6 0/0 des cas l'apparition de ganglions a été le premier symptôme. Dans le cas de Kübler (66) le malade, sous-officier jusque-là bien portant, s'aperçoit qu'il ne peut boutonner son col ; à partir de ce moment les symptômes s'accentuent rapidement et la mort survient en 10 jours.

Toutes les chaînes ganglionnaires peuvent être prises, mais les ganglions sous-maxillaires et cervicaux le sont avec une beaucoup plus grande fréquence, deux fois plus souvent que les ganglions inguinaux ou axillaires, ces deux groupes étant pris dans la même proportion. Les groupes sous-occipitaux, épitrochléens, poplités peuvent être pris, mais c'est seulement par exception. Deux fois seulement on relève en clinique la présence de ganglions trachéo-bronchiques, mais sans doute leur recherche systématique au moyen de la radioscopie donnerait une proportion beaucoup plus forte, car très souvent on les trouve hypertrophiés à l'autopsie. C'est ce qui a été constaté dans notre observation III où cependant l'adénopathie médiastine avait été recherchée systématiquement.

De même les ganglions mésentériques ne sont pas perçus en clinique, ils sont cependant fréquents dans les autopsies.

Les groupes ganglionnaires ne sont pas non plus tous pris en même temps, et s'il est possible de les voir apparaître en premier lieu dans l aisselle (Josserand et Laurent) ou dans l'aine (Thomas, 67).cela constitue cependant l'exception, et la règle habituelle est que l'adénopathie apparaît d'abord au cou, elle est parfois unilatérale. Les ganglions les premiers pris, et parfois un certain temps les seuls, sont les ganglions sous-maxillaires, le ganglion angulo-maxillaire particulièrement. Plus tard apparaissent les autres ganglions, et l'adénopathie est généralisée.

Le volume est variable, parfois de la grosseur d'un haricot, il peut atteindre celle d'un œuf. Les ganglions sont généralement durs,libres, roulant sous le doigt, lisses, et complètement indolo-

res. Parfois leur volume est assez considérable pour donner l'aspect du cou proconsulaire.

De même que pour la rate, il est possible dans le cas d'infection de voir régresser les ganglions. Il n'y a jamais de suppuration de ces ganglions.

Foie. — Le foie participe à la réaction des autres organes hématopoïétiques, mais nous n'avons pas vu qu'il soit hypertrophié seul. Dans tous les cas il suit la rate et n'est jamais hypertrophié qu'avec elle, soit qu'on le constate en même temps, soit que la splénomégalie précède de quelques jours l'hépatomégalie.

Celle-ci n'est jamais du reste très intense, et nous voyons le foie dépasser le bord des côtes de un à deux travers de doigt. Il est volumineux à peu près dans un tiers des cas. Il est régulier, d'une consistance normale et douloureux soit spontanément, soit à la pression.

Moelle osseuse. — On constate à l'autopsie qu'elle est toujours plus ou moins modifiée ; en clinique, c'est par de la douleur le long des diaphyses et au niveau des épiphyses que se traduit sa réaction, et nous la trouvons notée dans une vingtaine d'observations. Nul doute qu'elle existe plus souvent, mais c'est un symptôme qu'il faut rechercher ; en effet s'il est possible qu'il soit assez intense pour attirer l'attention du malade, le plus souvent il s'agit d'une douleur sourde réveillée par la pression, parfois, mais c'est le cas le plus rare, l'os n'est douloureux qu'à la pression.

Dans un cas (Hirschfeld, 104) cela a été le premier symptôme.

De tous les os, c'est le sternum qui le plus souvent est douloureux, les côtes le sont parfois en même temps que lui Les tibias sont également souvent douloureux, soit seuls, soit en même temps que le sternum. La pression au niveau de ces os détermine souvent un léger degré d'œdème. Quelquefois la douleur des épiphyses peut être assez intense pour devenir le symptôme dominant, le malade se plaint surtout de douleurs articulaires,

on constate un léger œdème et Fraenkel (46) a observé un cas dans lequel le début de l'affection s'est fait par un véritable pseudo-rhumatisme aigu.

§ 2. — Appareil bucco-pharyngé.

A côté des symptômes fournis par l'hypertrophie des organes hématopoïétiques se placent ceux que donne l'examen de la bouche et du pharynx. Les lésions auxquelles ils répondent sont de même ordre que celles des ganglions de la rate et du foie, l'amygdale, organe lymphoïde, étant très augmentée de volume et son parenchyme en état de prolifération.

Ces lésions de la bouche et du pharynx ont une importance considérable. Elles sont déjà signalées par Ebstein, les auteurs qui ont repris la question y insistent ; Nobel en 1892 admet que la stomatite existerait dans 70 0/0 des cas ; Pinkus la considère comme un signe habituel qui conduit au diagnostic. Gilbert et Weil, dans leur premier mémoire, la signalent et décrivent une forme bucco-pharyngée ; ils reviennent sur cette question dans un deuxième mémoire et insistent sur son importance. Ils pensent que « c'est l'aspect le plus fréquent sous lequel se montre l'affection », Wechselmann et Hirschfeld insistent sur le noma, qui peut être un symptôme précurseur, le type leucémique du sang n'arrivant qu'après.

Ces données des différents auteurs nous paraissent répondre à la réalité ; d'après les observations que nous avons relevées, on constate la présence d'angine ou de stomatite dans 66 0/0 des cas.

La *stomatite* est la plus fréquente, nous la constatons 61 fois et 36 fois seulement l'angine, dans 21 cas les deux affections coïncidaient.

L'altération des *gencives* est ce qui domine ; tout d'abord rouges vernissées et comme tuméfiées, elles deviennent peu à peu fongueuses, ramollies, leur bord se décolle et au niveau de la sertissure elles deviennent pâles, grisâtres, quelquefois au contraire il y

a une teinte bleuâtre. En même temps que ce décollement se produit, il se fait une sorte de suintement sanglant entre le collet de la dent et la gencive ; ce saignottement reste continuel pendant plusieurs jours, avec parfois de véritables petites hémorragies qui peuvent aller jusqu'à la stomatorragie. La lésion peut aller plus loin, la sertissure prend un aspect sphacélique, et se détache en petits lambeaux. Cette gingivite plus marquée au niveau de la mâchoire inférieure et des molaires peut, ainsi que nous l'avons vu (obs. I), s'étendre à toute la mâchoire, chaque dent étant entourée d'une collerette sphacélée. Parfois c'est au niveau d'une dent cariée que l'affection débute.

La stomatite peut ne pas s'arrêter là et gagner sur la muqueuse avoisinante, soit du côté de la joue, soit du côté du voile du palais, il se fait alors de larges plaques de gangrène qui vont s'étendant en surface et en profondeur et constituent un noma caractérisé ; dans le cas de Wechselmann et Hirschfeld (113). le maxillaire lui-même est atteint et on retire un petit séquestre pendant les pansements.

Les lèvres toujours pâles et exsangues sont elles-mêmes atteintes quelquefois et la gangrène peut s'y étendre.

A côté de la stomatite se place l'*angine* ; sans être aussi fréquente, elle fait partie du tableau habituel de la maladie. Les amygdales sont le plus souvent touchées, le tissu lymphoïde dont elles sont formées participe à la prolifération qui le frappe dans les autres appareils, aussi sont-elles plus ou moins volumineuses. L'enflure qui les atteint, peu prononcée, peut passer inaperçue, plus souvent elles sont très grosses, parfois énormes, arrivent au contact l'une de l'autre et obstruent complètement l'orifice bucco-pharyngé.

Cette hypertrophie amygdalienne marque souvent le début de la maladie et en constitue le principal ou même l'unique symptôme ; c'est dans ces cas (Stirnimann (97), Fabian, Nægeli, Schatiloff) (103) que l'on a pratiqué l'amygdalotomie. Cette opération semble avoir donné un coup de fouet après lequel l'évolution a marché d'une manière particulièrement rapide. C'est également

le cas pour notre observation II dans laquelle l'état maladif de l'enfant attribué à l'hypertrophie amygdalienne prit une allure fatale après l'ablation des amygdales.

A côté de ces cas où l'angine est un symptôme de début, il en est d'autres où elle ne se développe que peu à peu, mais même dans ces cas, c'est un signe précoce et toujours présent à la deuxième ou troisième semaine.

D'abord simplement grosses, œdémateuses, rouges, les amygdales se recouvrent d'un léger exsudat grisâtre, puis s'ulcèrent. L'ulcération s'étend, peut gagner sur les piliers du voile, se recouvre de débris sphacéliques, parfois même on constate de véritables lambeaux, ces débris sphacéliques constituent de véritables fausses membranes qui donnent à l'angine un aspect diphtéroïde, aspect assez voisin de la diphtérie pour avoir causé des erreurs de diagnostic non exemptes d'inconvénients (Jeanselme et Weil, 174), l'injection de sérum ayant donné lieu à un hématome. La confusion du reste est d'autant plus facile que la fausse membrane ne reste pas localisée à l'amygdale mais s'étend sur les piliers du voile et sur le pharynx, la voix peut être éteinte, il n'est pas jusqu'à l'adénopathie qui n'aide à la confusion. Dans notre cas II, l'aspect était celui d'une diphtérie, et l'injection fut faite sans attendre le résultat de la culture qui fut négatif.

Dans un cas (Ponfick), l'affection a débuté par un véritable abcès de l'amygdale.

Cette angine n'occasionne pas à proprement parler une douleur réelle, mais bien plutôt une sensation de gêne, d'encombrement de l'isthme bucco-pharyngé.

L'ensemble de cette angine et de la stomatite entraîne toute une série de signes fonctionnels ou physiques. C'est d'abord l'état de la *bouche* qui est sèche, fuligineuse, la *langue* parfois épaisse est recouverte d'un enduit noirâtre causé par les hémorragies, les *lèvres* sont également sèches, fendillées, recouvertes de sang desséché, dans quelques cas, au pourtour des lèvres on a pu relever des vésicules d'*herpès*.

L'*haleine* est fétide et d'odeur sphacélique. La *déglutition* est

pénible et il se fait un écoulement de sanie par la bouche. La tuméfaction des amygdales est telle que la respiration en est gênée et qu'il se produit une véritable dyspnée.

Il nous est impossible de ne pas remarquer, au sujet de la stomatite, la fréquence de l'adénopathie cervicale apparaissant avant les autres adénopathies ; et la présence au début et parfois seul du ganglion sous-angulo-maxillaire qui est le ganglion de l'amygdale. Il est à noter en outre que l'atteinte des ganglions semble consécutive à celle de la bouche et du pharynx ; et l'hypothèse vient aussitôt à l'esprit d'un chancre d'inoculation au niveau des premières voies digestives et de son adénopathie secondaire : la maladie ne survenant qu'après une infection générale.

§ 3.— Hémorragies.

La tendance hémorragipare est une des caractéristiques de la leucémie aiguë qui se traduit soit par de véritables hémorragies, soit par du purpura plus ou moins généralisé. Ces hémorragies ont peu de tendance à s'arrêter et Fraenkel cite un cas de mort par application d'une ventouse scarifiée.

Parmi les hémorragies, de toutes la plus fréquente est l'*épistaxis*, nous retrouvons cet accident dans la moitié des cas environ ; souvent c'est un symptôme précoce et celui qui amène le malade à consulter (Thomas, 67, Dansac, 37). Ce sont des épistaxis profuses et difficiles à arrêter, de sang rouge vif s'écoulant par les deux narines ; elles s'arrêtent puis reprennent pendant plusieurs jours consécutifs et à plusieurs reprises pendant le cours de la maladie. Dans le cas d'Obrastzow (25) nous voyons l'épistaxis durer cinq jours consécutifs ; souvent on est obligé de pratiquer le tamponnement des fosses nasales pour l'arrêter.

Les *hémorragies buccales* sont plus rares que l'épistaxis, nous ne les trouverons guère que dans un quart des cas ; ceci n'est vrai que si nous ne tenons compte que des véritables stomatorragies et non pas du saignottement des gencives qui est, lui, très fréquent. A vrai dire il s'agit du même accident plus intense,

l'hémorragie se produisant ou niveau de la sertissure dentaire chez les malades atteints de stomatite ; plus rarement l'hémorragie se fait au niveau de l'ulcération amygdalienne. Jamais l'hémorragie buccale ne s'est produite comme premier symptôme, elle est consécutive à la stomatite ; cependant, dans un cas de Thomas (67) nous voyons une hémorragie assez abondante suivre l'avulsion d'une dent cariée et marquer le début de l'affection. Plus rares sont les hémorragies des autres organes, c'est ainsi que nous voyons trois fois signalées des *hématémèses* (et peut-être certaines sont-elles dues à des épistaxis dégluties) en rapport sans doute avec de petits lymphomes sous-muqueux. L'*hémorragie intestinale* est un peu plus fréquente, elle peut être très abondante ou au contraire peu marquée, elle peut être un signe de début (Fiessinger et Marie, 121). Enfin, dans un cas nous voyons signalée une hémorragie anale.

L'*hémoptysie* est un peu plus fréquente, deux fois elle est signalée comme ayant marqué le début de l'affection (Immermann, 4), c'est alors un signe qui aide à égarer le diagnostic, car les malades atteints de leucémie aiguë offrent un aspect qui souvent rappelle de très près celui présenté dans les formes de tuberculose à marche rapide.

L'*hématurie* n'est pas exceptionnelle, nous la voyons signalée de temps en temps coïncidant avec l'albuminurie, elle est irrégulière, présentant les caractères des hématuries rénales ; l'observation de Aguinet et Ribadeau-Dumas (81) nous en offre un bel exemple, dans laquelle l'hématurie, l'albuminurie, l'œdème marquant le début de l'affection en imposèrent pour une néphrite aiguë.

Les *métrorragies* peuvent se rencontrer, mais elles sont relativement rares et sont plutôt une exagération du flux menstruel à l'occasion duquel elles se présentent.

Dans quelques observations enfin, nous voyons signalée la présence d'*hématomes* qui se font à l'occasion d'un traumatisme léger, chute ou coup minime, soit même, comme dans le cas de Jeanselme et Weil (74), à l'occasion d'une injection de sérum.

Signalons enfin la fréquence des *hémorragies du fond de l'œil*

et du cerveau que nous étudierons à propos de ces organes. Le mécanisme de ces hémorragies n'est pas élucidé, Fiessinger et Marie croient qu'elles sont en rapport avec la formation de lymphomes ; dans le cas qu'ils ont étudié, ils ont systématiquement vérifié tous les points où s'étaient produits des hémorragies et ont partout trouvé des lymphomes parfois microscopiques.

Le *purpura* est également un symptôme d'une grande fréquence, nous le retrouvons dans les deux tiers des cas, soit seul, soit coïncidant avec d'autres hémorragies C'est toujours un symptôme précoce, souvent même le premier en date : c'est une petite pétéchie qui attire l'attention de l'infirmier d'Obrastzow. Il se fait par poussées successives parfois discrètes, parfois au contraire très abondantes et couvrant tout le corps. Ces éruptions, d'abord éloignées au début, vont en augmentant de fréquence et d'intensité dans les quelques jours qui précèdent la mort.

L'éruption purpurique peut siéger partout sur la face, le tronc et les membres, mais c'est surtout au niveau des membres inférieurs et des cuisses que se trouve son siège de prédilection. Les taches se présentent parfois sous la forme d'ecchymoses, mais le plus souvent ce sont de petites pétéchies plus ou moins confluentes.

A côté du purpura il faut signaler la facilité avec laquelle ces malades font des ecchymoses; il suffit du traumatisme le plus léger et qui passe inaperçu, parfois même une simple pression de la main pour provoquer une ecchymose (obs. III).

§ 4. — Symptômes généraux.

L'état général est toujours profondément atteint et à quelques exceptions près, toujours dès le début ; c'est même la manière la plus fréquente d'entrer dans cette affection.

C'est un état de *fatigue intense*, d'*abattement général*, le malade ne saurait dire exactement où il souffre mais le moindre effort le fatigue et l'essouffle et très vite il est obligé d'arrêter ses

occupations sans pour cela s'aliter. Fréquemment on constate de la *céphalalgie* sans caractère précis, sorte de vide cérébral plutôt que de douleur ; dans un cas la rachialgie est signalée.

L'*anorexie* est souvent marquée dès le début, non pas élective mais faite d'une sorte de dégoût général, autant des aliments que de la peine de les prendre. En même temps et dès le début on note de l'*amaigrissement*. Tous les malades s'en plaignent, les observations l'indiquent, mais il serait utile de vérifier le fait par des pesées. En effet, les autopsies constatent presque toutes le bon état de conservation du sujet, un pannicule adipeux suffisant et nous-même, en faisant l'autopsie du cas I que nous relatons, nous avons été frappé de l'adiposité sous-cutanée du sujet et en particulier de la surcharge épiploïque. L'aspect cachectique du malade vient beaucoup plus de son état d'anémie et de fatigue que de l'amaigrissement.

L'*anémie* est toujours très marquée, intense, les lèvres, les conjonctives, toutes les muqueuses sont décolorées, la peau est d'un blanc mat ; plus souvent même elle présente une teinte brune légèrement jaunâtre qui peut faire croire à de l'ictère, et quelques observations le signalent, mais il n'y a pas de pigments dans les urines. Il s'agit non pas d'un ictère vrai, mais d'une teinte hémaphéique qui donne au malade un aspect terreux très caractéristique.

On constate également *des bourdonnements d'oreilles*, *vertiges*, *syncopes même* (Fiessinger et Marie) et assez fréquemment un état particulier de somnolence ou de torpeur continue, et en même temps d'insomnie.

Il en résulte une sorte de *tuphos* qui rappelle celui de la dothiénentérie mais qui en diffère cependant en ce que le malade reste très présent. Il garde toute son intelligence le plus souvent jusqu'à la dernière période, il répond aux questions qu'on lui pose et s'inquiète de ses affaires. Il faut même signaler comme un des caractères de son état et que beaucoup d'observateurs ont relevé, cette *conservation de l'intelligence* avec cette sensation d'inquiétude et de tristesse, cette crainte de la mort que notre malade

présentait au plus haut point et que nous n'avons jamais rencontrées à ce degré chez aucun autre malade.

Fièvre[1]. — La fièvre ne fait presque jamais défaut, dans cinq observations seulement nous avons remarqué son absence. Elle est rarement précoce ; elle succède aux lésions de la bouche et du pharynx et elle est contemporaine de l'adénopathie ; on ne peut lui assigner une période d'apparition, car la durée de l'affection est essentiellement variable, parfois même elle n'apparaît qu'à la période terminale. Si nous acceptons six semaines comme durée moyenne de l'affection, nous dirons que la température monte vers la fin du deuxième septenaire mais rien n'est plus irrégulier. C'est en effet un des caractères de la fièvre dans la leucémie aiguë que son extrême irrégularité, elle oscille entre 38 et 40, descendant un jour à 37, 37, 5, puis le lendemain remonte au-dessus de 40 degrés, elle présente en général de fortes rémissions matinales, mais peut parfois avoir un type inverse (75).

Le *pouls* suit la température, il bat environ 120 pulsations par minute.

Il est possible de constater des *sueurs* (Butterfield, 108, Hintze, 41). Les malades que nous avons observés ne présentaient pas ce symptôme relativement rare, il semble, d'après les observations publiées, qu'il s'agisse de sueurs profuses comparables à celles des tuberculeux, mais les détails manquent à cet égard.

On peut aussi constater des *œdèmes*, ils sont de deux sortes. Soit que, comme dans le cas de Aguinet et Ribadeau-Dumas (81), ce soient des œdèmes généralisés dus à la rétention chlorurée coïncidant avec l'albuminurie, soit qu'il s'agisse d'œdèmes cachectiques. Le plus souvent localisés, ils ne sont pas très prononcés, c'est en particulier une certaine bouffissure de la face qui peut exister dès le début de la maladie, ou bien ils se localisent au niveau des cous-de-pied ou des tibias : œdème peu prononcé, ne changeant pas à proprement parler la forme du membre, mais dont la pression est

(1) Voir les graphiques aux observations I, II, III et 75 (Hirtz-Delamare-Génevrier).

douloureuse et provoque un léger godet. Précoce dans certains cas, il peut au contraire n'apparaître qu'à la période terminale. Dans d'autres cas, l'œdème paraît en rapport avec des douleurs articulaires qui simulent le rhumatisme aigu.

§ 5. — Appareil circulatoire.

Les symptômes du côté du cœur sont assez fréquemment indiqués par les observations, mais ils sont très variables et leurs caractères précis ne sont pas parfaitement marqués. Ce qui nous paraît le symptôme le plus fréquent, est constitué par des souffles anorganiques du côté de la pointe. Parfois cependant les souffles deviennent rudes, sourds, variables dans leurs caractères, mais constants dans leur siège et sont témoins d'une endocardite concomitante (Dansac, 37) ; celle-ci est assez fréquemment signalée dans les autopsies. Haushalter et Richon signalent la présence de souffles à la base, ou l'on constate à l'autopsie des adhérences péricardiques. Guinon et Jolly (57) signalent un souffle pulmonaire.

Les palpitations sont fréquentes, elles sont souvent un des premiers symptômes et semblent en rapport avec l'anémie. La tachycardie est de règle, le pouls généralement rapide oscille entre 120 et 140, il suit la marche de la température. Généralement bien frappé, régulier, il faiblit dans certains cas de myocardite et l'on constate alors de l'embryocardie et une certaine mollesse dans les contractions cardiaques.

Un grand nombre d'auteurs ont constaté du souffle jugulaire et dans un cas le bruit de diable au niveau des gros vaisseaux du cou. Senator (24), dans un cas où il constate de l'endocardite à l'autopsie, a noté le phénomène du pouls veineux centripète.

§ 6. — Appareil respiratoire.

Un symptôme très fréquent de l'affection qui nous occupe, parfois même précoce, est la *dyspnée*. Les malades présentent

environ 30 respirations par minute, parfois même jusqu'à 40. Cette dyspnée s'accroît au moindre effort. Cependant les signes trouvés à l'auscultation sont insuffisants pour l'expliquer ; l'anatomie pathologique y reste aussi souvent insuffisante. Plusieurs causes, suivant nous, peuvent provoquer cette dyspnée ; peut-être l'élévation de la température, mais celle-ci souvent n'apparaît qu'après un certain temps, tandis que la dyspnée est précoce ; elle peut être due également à la déglobulisation intense, le chiffre des hématies pouvant tomber au-dessous de 1 million, il s'agirait alors d'une dyspnée par hypoglobulie. Enfin il existe certainement une gêne marquée de la respiration par l'obstruction des premières voies ; les amygdales augmentées jusqu'au contact fermant l'orifice bucco-pharyngé, tandis que des adénoïdes tuméfiées diminuent la lumière du naso-pharynx.

De même que la dyspnée, *la toux* est un symptôme fréquent et existe souvent dès le début ; rien ne peut non plus l'expliquer parmi les signes cliniques que l'on constate, c'est une toux sans caractère net avec de rares crachats. L'anatomie pathologique peut nous l'expliquer, en nous montrant un léger œdème de la muqueuse trachéale, ou encore une hypertrophie des organes lymphoïdes du larynx.

Si l'on joint à ces symptômes la possibilité de *crachats sanguinolents* ou même d'*hémoptysies*, on comprendra que le diagnostic de tuberculose à marche rapide soit souvent porté au début de l'affection, d'autant plus que l'hypertrophie des ganglions trachéobronchiques amène une certaine rudesse de la respiration.

Plusieurs auteurs, et en particulier Erb et Obrastzow, ont cherché le bacille de Koch dans ces crachats sans l'y trouver.

Fréquemment on trouve des râles aux deux bases, soit simples râles de bronchite, soit râles dus à œdème pulmonaire, lequel échappe le plus souvent en clinique et n'est constaté qu'à l'autopsie.

De même il peut y avoir une légère quantité de liquide pleurétique laquelle passe inaperçue en clinique, cependant elle est parfois assez considérable pour donner de la matité (obs. III).

§ 7. — Appareil digestif.

Les symptômes digestifs sont réduits au minimum ; le plus marqué est l'*anorexie* liée beaucoup plus à l'état général qu'à celui du tube digestif ; la *soif* est souvent vive, la *dysphagie* marquée. Cette dysphagie est jointe surtout aux lésions de la bouche et du pharynx qui gênent la déglutition et y apportent parfois un obstacle absolu.

La *diarrhée* est un symptôme assez fréquent, elle est peu abondante, fétide, faite surtout de selles glaireuses plus ou moins sanglantes. La constipation est rare.

Les *vomissements* sont fréquents, alimentaires, muqueux, bilieux, ils sont pénibles, précédés de nausées ; ils se voient surtout dans la dernière période de la maladie ; c'est souvent un symptôme terminal.

L'abdomen est tendu, ballonné, douloureux, il contient fréquemment une petite quantité d'ascite révélée par l'autopsie, mais très rarement perçue en clinique.

Nous avons déjà signalé, en parlant des hémorragies, l'*hématémèse* et le *mœlena*.

§ 8. — Système nerveux.

Les troubles du système nerveux sont minimes si l'on met à part certains *troubles paralytiques*, qui sont des complications bien plus que des signes de la leucémie aiguë, nous les décrirons plus loin.

En dehors de l'asthénie marquée, il n'y a pas de troubles moteurs, les *réflexes* sont normaux, Barié signale un léger clonus du pied, c'est là une observation unique dans laquelle les autres symptômes ne sont pas en rapport avec celui-là. On note assez fréquemment de la céphalée ; Fiessinger et Marie ont vu des vertiges ; Green, Gilbert et Weil, du délire. Dans la majorité des cas l'intelligence est intacte jusqu'à la fin.

Œil. — Les troubles portant sur l'organe de la vue offrent par leur fréquence toute la valeur des symptômes. Ce sont de simples signes fonctionnels, nuages ou mouches, comme dans l'observation d'Esbach (119) et de Litten (32), ou un affaiblissement notable de la vue, Thomas (67).

Les lésions constatées à l'ophtalmoscope sont de deux ordres, *rétinite leucémique* observée par Kelsch et par Hilbert, mais dont ils ne donnent pas de description particulière, et les *hémorragies*.

Celles-ci, beaucoup plus fréquentes, portent soit sur les enveloppes externes, soit sur le fond de l'œil.

L'*hémorragie sous-conjonctivale* est fréquente et fait à vrai dire partie du même groupement de symptômes que le purpura.

L'*hémorragie rétinienne* est signalée dans huit observations ne différant pas des hémorragies rétiniennes que l'on rencontre dans la leucémie myéloïde chronique.

§ 9. — Appareil génital.

Chez l'homme, les troubles de l'appareil génital sont rares et doivent compter parmi les complications.

Chez la femme, il nous faut noter les troubles de la menstruation. Celle-ci devient irrégulière, parfois se supprime. Lorsque les règles s'établissent, elles sont plus abondantes, durent plus longtemps et revêtent parfois le caractère de véritables métrorragies.

§ 10. — Appareil urinaire.

Nous avons signalé les *hématuries* au cours de la leucémie aiguë en parlant des hémorragies, nous n'y reviendrons pas.

L'*albuminurie* est un symptôme fréquent que l'on rencontre dans le cinquième des cas, elle est facilement appréciable par les moyens cliniques habituels, sans être très abondante en général, son taux peut s'élever et l'on en a constaté jusqu'à 7 gr. 80 par litre.

Le volume des urines émises n'est pas en général très diminué,

si dans quelques cas il descend jusqu'à 800 et 700 grammes, c'est l'exception et au contraire il semble qu'il soit un peu supérieur à la moyenne habituelle, et on trouve de 1.500 à 1.800 grammes. Picot (40) même a constaté jusqu'à 3 litres ; Zumpe (11), 4.400 grammes.

Ce qui caractérise ces urines, c'est leur teneur élevée en sels et particulièrement en *acide urique*, elles sont toujours chargées et déposent une poussière rouge dans le vase, l'analyse montre le taux de l'acide urique très augmenté.

Si nous acceptons comme correspondant à la normale le chiffre donné par Viault et Jolyet : 0 gr. 52, nous voyons que dans la leucémie aiguë, comme du reste dans la leucémie myéloïde chronique, ce chiffre est très augmenté, on peut admettre une moyenne de 2 grammes, mais on a trouvé des chiffres beaucoup plus forts, Picot donne 4 grammes, Ebstein va jusqu'à 13 gr. 31.

Cette augmentation considérable de l'acide urique est en rapport avec la destruction d'un grand nombre de globules blancs. Beaujard, dans sa thèse, a montré que dans la leucémie myéloïde chronique après les séances d'irradiation il se faisait une décharge urique correspondant à la diminution du nombre des leucocytes en circulation. La teneur en acide urique dans la leucémie aiguë a certainement la même origine. Une observation de Fraenkel vient le démontrer, dans laquelle une infection intercurrente a fait tomber la leucocytose, et pendant la diminution du nombre des leucocytes, la teneur en acide urique est montée jusqu'à 3 grammes.

Les autres matières extractives de l'urine sont assez peu modifiées dans leur poids, si ce n'est les phosphates dont l'élimination est augmentée, il semble qu'il y ait un rapport entre leur augmentation et celle de l'acide urique.

Dans un seul cas (Waldstein, 14) les urines ont une couleur verdâtre, caractère que nous retrouverons à propos du chlorome.

CHAPITRE IV

COMPLICATIONS

Leucémides. — Audry, en 1902, dans un mémoire à la Société de dermatologie, groupe sous le nom de leucémides, « les exanthèmes prurigineux survenant au cours des leucémies qui, d'une manière manifeste, en dépendent cliniquement et dont les lésions ne paraissent point être nécessairement de nature leucémique sans que cela soit pourtant établi de manière constante ». Nous empruntons cette définition à la thèse de son élève Germès [1], par lequel il fit reprendre cette question.

C'est sous ce nom de leucémides que nous grouperons toute une série de complications cutanées que l'on peut rencontrer dans la leucémie aiguë. Nous laisserons de côté cependant les lésions purpuriques qui doivent compter parmi les symptômes caractéristiques et non pas parmi les complications.

Déjà l'observation de Lauenstein (6) nous indique la présence de petits nodules intradermiques, sur la poitrine ; nous trouvons une description plus complète dans les observations de Picot (40) et de Gilbert et Weil citées par Germès dans sa thèse, auxquelles il faut ajouter celle de Aguinet et Ribadeau-Dumas (81) et celle de Schultze (85), plus récentes, cette dernière donnant quelque notion sur l'anatomie pathologique de la lésion.

Dans l'observation du professeur Picot [2] nous lisons :

« A la surface de la poitrine, ainsi que sur le visage, des plaques surélevées au-dessus de la peau, dures au toucher, qui paraissent développées dans la couche muqueuse de Malpighi et qui ressem-

(1) Germès, *Contribution à l'étude des leucémides*, thèse de Toulouse, 1902.
(2) Liffran, thèse de Bordeaux, 1893, p. 66.

blent un peu aux élevures de l'urticaire, surtout au point de vue de la consistance.

« Ces plaques présentent une coloration bleuâtre ou grisâtre piquetée de points plus sombres et de dépressions donnant la sensation d'une surface grenue comme celle d'une orange.

« Ces plaques ne sont pas douloureuses tant à la pression qu'à l'effleurement. »

Gilbert et Weil notent une éruption miliaire généralisée intense et qui occasionne de violentes démangeaisons, elle dure de trois à quatre jours puis disparaît sans laisser de traces autres que des lésions de grattage.

Dans le cas de Aguinet et Ribadeau-Dumas nous voyons une éruption constituée par des papules très saillantes aux mains et à la face, à peine perceptibles sur le reste du corps, rouge sombre, s'effaçant à la pression et extrêmement prurigineuses ; une poussée fébrile accompagne cette éruption. L'éruption s'efface en 3 à 4 jours, les éléments se rident, deviennent confluents, puis apparaissent des vésicules suintantes ; sur l'abdomen on trouve des placards rouges avec de petites nodosités dans l'épaisseur du derme ; tout le corps est le siège d'un prurit persistant ; on y relève de très nombreuses lésions de grattages.

Dans le cas de Schultze, ce sont des vésicules ressemblant à celles de l'ecthyma, mais sous lesquelles l'anatomie pathologique relève une infiltration lymphoïde du derme également retrouvée par Sabrazès dans le cas Picot et dont nous donnerons le détail en faisant l'anatomie pathologique. Dans notre observation VI, nous constatons la présence d'une plaque surélevée qui rappelle le mycosis fongoïde.

Nous pouvons donc résumer ainsi ces quelques données. La leucémie aiguë est susceptible de provoquer, bien que rarement, des lésions cutanées, polymorphes, papuleuses ou vésiculeuses se faisant par éruptions brusques plus ou moins généralisées, s'accompagnant de prurit, démangeaisons intenses, et de fièvre, éruptions généralement de courte durée. Ces symptômes groupés par Audry et son élève Germès sous le nom de *leucémides* cor-

respondent à une infiltration lymphoïde du derme. Ce ne sont pas des accidents graves et ils ne donnent aucune indication quant à la durée de l'affection. A côté de ces lésions cutanées et sans doute spécifiques, on note assez fréquemment au début de la période fébrile de l'herpès labial.

Hématomes. — C'est un accident fréquent. Dupont dit en avoir observé six fois sur 13 cas dans des leucémies aiguës.

Ils prennent naissance à la suite de traumatismes insignifiants, soit une chute ou un coup, soit une intervention médicale (Jeanselme et Weil, 74);leur apparition est brusque et rapide et s'accompagne d'une gêne fonctionnelle plutôt que d'une douleur véritable; en quelques heures la tumeur atteint son volume définitif.

Examiné au début, le sang de l'hématone se présente avec la même formule que le sang circulant, cela peut avoir une valeur diagnostique, mais peu à peu il s'en éloigne. On peut y montrer des cristaux de leucine et de thyrosine.

Paralysies. — Un accident relativement fréquent est l'*hémorragie cérébrale*, elle peut passer inaperçue et dans bien des cas elle est signalée à l'autopsie sans qu'aucun signe clinique ait été relevé, parfois au contraire elle a donné des symptômes de premier plan.

Dans l'observation VII de Fabian, Nægeli, Schatiloff (103), nous voyons dans la journée qui précède la mort : « Contracture comme dans l'épilepsie jacksonnienne commençant aux doigts, s'étendant à l'avant-bras et au bras gauche, puis secousses choréiformes, la jambe gauche est en contracture tonique. Puis coma, Cheyne-Stockes, et mort »; à l'autopsie on trouve une hémorragie cérébrale gauche.

Frænkel nous montre une hémiplégie s'établissant peu à peu, le facial et le bras droit étant pris le premier jour, puis tout le côté droit à son tour. Dans l'observation de Lauenstein (6), l'hémiplégie s'installe d'emblée et d'une manière plus précoce. De même dans l'observation de Guttmann (28).

On peut également constater des paralysies localisées. Ebstein parle d'une paralysie de l'orbiculaire et du frontal, Frænkel (51) d'une paralysie faciale droite que l'autopsie a montrée due à une hémorragie de la gaine du nerf facial.

Organes des sens. — Nous avons considéré comme faisant partie du tableau habituel de l'affection les lésions de l'œil.

L'organe de *l'ouïe* peut être également lésé, mais les lésions qu'il comporte nous paraissent plutôt secondaires. Nous constatons en effet deux fois (Obrastzow, 25, et Kirschner, 105) une otite double avec perforation du tympan, mais dans les deux cas il s'agit de malades ayant présenté une épistaxis assez rebelle pour avoir nécessité le tamponnement des fosses nasales. Pratiqué dans le milieu septique qu'est le nasopharynx d'un malade atteint de leucémie aiguë, il n'est pas surprenant que la trompe d'Eustache, puis la caisse se soient infectées, il s'agit là de lésions surajoutées à l'occasion d'un accident leucémique, mais non d'une lésion leucémique.

Au contraire, l'otorragie signalée par Litten (32) doit rentrer dans le cadre des hémorragies leucémiques.

Phlébite. — Gilbert et Weil signalent l'apparition d'une phlébite du membre inférieur droit présentant les caractères de la phlegmatia alba dolens ; elle survint la veille de la mort et il s'agit sans doute d'une phlébite cachectique.

Priapisme. — C'est un accident que l'on trouve signalé dans un petit nombre d'observations (Aguinet et Ribadeau-Dumas, 81, Stevens, 84, Craig, Ward) ; il est persistant, douloureux, il s'accompagne de gêne de la miction. Il reconnaît pour cause soit une thrombose des corps caverneux (Ward), soit une prostate lymphomateuse et augmentée de volume (Stevens).

Notre observation IX est un exemple d'*orchite* par lymphome du testicule (?), mais nous n'avons pu avoir la vérification anatomique du fait.

Grossesse. — Dans quelques cas, nous voyons la leucémie aiguë commencer peu de temps après une grossesse et les accouchements vicieux ou répétés paraissent être une cause prédisposante. Dans le cas de Hilbert (38) nous voyons une femme enceinte de 8 mois mourir après avoir accouché d'un enfant mort.

Infections secondaires. — Il n'est pas rare de trouver, au cours de la leucémie aiguë, des infections secondaires, et l'on a pu trouver dans le sang pendant la vie et dans les organes assez fréquemment des microbes banaux, surtout streptocoque et staphylocoque. Les infections secondaires aggravent le pronostic bien qu'elles semblent faire régresser la maladie. En effet, la rate et les ganglions s'affaissent et le chiffre des leucocytes diminue dans le sang. La formule hématologique peut se modifier. P.-E. Weil a insisté sur ces modifications dans un rapport au Congrès de 1900. Frænkel (1895) en publie deux belles observations, dans l'une le staphylocoque est en cause, dans l'autre le streptocoque.

Le chiffre des leucocytes tombe dans la première en 5 jours de 48.000 à 13.000, puis 8.500; dans le second cas le chiffre initial est 220.000, il tombe une première fois à 47.000, puis à 3.000, enfin à 1.200. Il y a une très légère poussée de polynucléose mais trop faible pour donner une formule très différente.

Dans notre observation II, le chiffre des globules blancs, égal seulement à 5.000, n'est pas en rapport avec l'augmentation des organes hématopoïétiques ni la formule hématologique. Mais l'examen n'a été pratiqué qu'après l'apparition de l'infection buccale à laquelle il nous faut attribuer ce faible chiffre de leucocytes.

En même temps que cette diminution intense, on constate une augmentation de l'acide urique dans les urines. Cela est particulièrement marqué dans les observations de Frænkel.

CHAPITRE V

ÉVOLUTION ET FORMES

La *début* de la leucémie aiguë est variable, insidieux ou brusque.

Le plus souvent il est *insidieux* et il s'écoule une période de deux à trois semaines sur lesquelles nous sommes assez mal renseignés, car les malades ne présentent aucun symptôme précis et ne sont vus que lorsque commencent les accidents graves. Ce dont ils se plaignent pendant cette période, c'est un sentiment de lassitude extrême, d'affaiblissement, de perte d'appétit, de dégoût pour toute occupation. Pendant ce temps il se produit un peu d'amaigrissement et l'anémie s'accentue.

Le début *brusque* est moins fréquent, on ne le trouve guère qu'une fois sur six ; il est alors très variable ; et tous les symptômes que l'on trouve à la période d'état peuvent marquer le début de l'affection. Cependant ce qui semble dominer comme accident initial, c'est l'*angine*. Les deux cas de Gilbert et Weil (2e mémoire) ont débuté par une angine avec un caractère d'acuité tel que dans un cas il a été fait une injection de sérum antidiphtérique. Dans leur premier mémoire nous voyons un malade entrer dans la maladie par une stomatite. A côté de ces cas les plus fréquents nous voyons aussi un malade en pleine santé présenter une *épistaxis* brusque, violente qui l'oblige à s'arrêter, dure parfois deux ou trois jours et nécessite le tamponnement ; c'est le cas dans la première observation d'Obrastzow (25), dans le cas de Dansac (31), de Meyer et Heinecke (95).

Nous pouvons voir l'affection débuter par d'autres symptômes, la diarrhée dans le cas de Bensaude et Rivet, des signes de néphrite (Aguinet et Ribadeau-Dumas, 81). Fræ-nkel (46) publie un cas dans

lequel le début s'est fait par une forme rhumatismale nette. Le même cas se retrouve dans une observation de Englisch où l'affection débute après une immersion dans l'eau froide. Dans le cas de Theodor (49), nous voyons l'affection succéder immédiatement à un traumatisme : chute de cheval. Quel que soit le début, les accidents se succèdent ensuite dans le même ordre ; s'il a été insidieux, c'est l'un quelconque des symptômes que nous avons décrits qui marque l'entrée dans la période d'état ; cependant il y a une fréquence beaucoup plus marquée pour l'angine et la stomatite, et après elles pour l'épistaxis et le purpura.

La stomatite, l'angine, le purpura apparaissent dès le début de la période d'état, sans que l'on voie une précession de l'un sur l'autre, l'hypertrophie des ganglions et de la rate n'apparaît que quelques jours après, la rate étant le plus souvent en retard sur les ganglions. Les hémorragies se font dès le début de l'affection, mais elles vont en augmentant et en se généralisant à mesure que l'on avance vers la fin.

La formule sanguine peut n'être pas caractéristique à la première période, mais c'est exceptionnel et son établissement est précoce ; cependant la leucocytose va en augmentant, et dans les cas où des examens de sang répétés ont été faits, on trouve que le chiffre des globules blancs augmente de jour en jour, à moins qu'une complication infectieuse ne vienne renverser la formule.

La fièvre ne manque pour ainsi dire jamais, mais elle n'existe qu'au moment de la période d'état.

La maladie évolue fatalement vers la mort, en un temps plus ou moins court. Elle peut être causée par une complication telle que l'hémorragie cérébrale (Butterfield), ou une épistaxis très abondante (Auer). Schultze cite un cas de mort subite. Le malade peut succomber à un accident d'œdème du poumon.

Mais le cas le plus fréquent est la mort, dans le collapsus et le coma, du malade épuisé par son affection. Westphall (22) signale un cas de mort après une ponction de la rate.

La durée de la maladie est assez variable ; pour Ebstein 2 à 9 semaines, pour Gilbert et Weil 16 semaines. On a vu deux cas où

elle a été de 4 mois, deux de 6 mois et un de 9 mois, ce sont des cas exceptionnels, et toute l'évolution ne dure pas en général plus de 3 mois. Le plus grand nombre des cas évolue entre 6 et 8 semaines.

Si l'on tient compte uniquement de la notion de temps, on peut diviser les cas en trois groupes.

Suraigus durant moins de 14 jours, aigus durant entre 3 et 8 semaines, subaigus au delà de 8 semaines.

Pour ces cas que nous donnons parmi les subaigus,on pourrait discuter cette notion d'acuité, mais avec Frænkel nous ferons remarquer que le diagnostic d'acuité ne doit pas tant être porté sur la durée que sur la brusquerie de l'invasion et la rapidité d'apparition des symptômes qui dans la leucémie chronique, n'apparaissent qu'à la fin.

Il faut noter que les cas à début brusque ont tous une évolution rapide, et comprennent tous les cas suraigus.

Formes. — Dans leur premier mémoire, Gilbert et Weil décrivent quatre formes.

I. — Forme typique.
— hémorragique.
— anémique.
— buccopharyngée.

Ils reviennent en 1904 sur cette division et insistent sur l'importance de la forme buccopharyngée qu'ils subdivisent. Nous admettrons avec eux :

Une forme angineuse.
— pseudo-scorbutique ou de noma.
— hémorragique.
— anémique.
— typique.

Une semblable classification est toute artificielle ; l'anémie et les hémorragies ne font pour ainsi dire jamais défaut, et font partie du tableau des formes pseudo-scorbutiques ou angineuses. Le nom de forme n'indique pas un groupement de symptômes par-

ticuliers distincts de ceux habituels dans la maladie, mais bien une association des symptômes habituels en un groupement ayant un aspect particulier mais voisin des autres et ayant avec eux de multiples points de contact.

Nous avons gardé la *forme typique*, ce serait celle qui réunirait tous les symptômes que nous avons décrits, stomatite, hémorragie, anémie, hypertrophie de la rate et des ganglions ; mais il faut remarquer que ce type est de beaucoup le plus rare, ne s'établit que peu à peu et n'est caractérisé que dans les cas à évolution subaiguë.

La forme qui nous paraît la plus fréquente est la forme *pseudo-scorbutique*, contrairement à l'opinion de Gilbert et Weil qui en font une forme rare ; ce terme de pseudo-scorbutique n'est, du reste, pas très bien choisi, et mieux vaudrait celui de *noma*. En effet, si comme dans le scorbut les gencives sont fongueuses et saignantes il s'y ajoute dans la leucémie un liseré sphacélique et quelquefois des ulcérations nécrotiques qui distinguent l'une de l'autre ces deux affections. Notre observation I en offre un bon exemple.

Immédiatement à côté de la forme pseudo-scorbutique il faut placer la *forme angineuse*, son caractère essentiel est une ulcération recouverte d'une fausse membrane grisâtre siégeant sur des amygdales considérablement augmentées ; elle peut être une forme de début ; dans leur deuxième mémoire, Gilbert et Weil en donnent deux exemples démonstratifs (73-74), de même notre observation II.

La *forme anémique* fait partie des formes lentes, les lésions buccopharyngées y sont réduites au minimum ; le purpura est peu prononcé, ce sont les symptômes généraux qui dominent : pâleur intense, grande faiblesse, anorexie, amaigrissement, température. Les observations de Leyden (23) et d'Apert (52) nous en donnent un bon exemple.

La *forme hémorragique* est un peu plus rapide, elle est constituée essentiellement par des hémorragies multiples sans lésions

de la bouche ni du pharynx, l'hémorragie la plus fréquente est l'épistaxis, ce qui permettrait de la rapprocher des deux formes buccopharyngées ; il est probable que le système adénoïdien de l'arrière-nez est touché, mais les observations ne le relatent pas et c'est là un point à vérifier. La première observation d'Obrastzow (25) en est un bon exemple, ainsi que celle de Fiessinger et Marie (121).

Nous ne distinguons pas deux formes à la leucémie aiguë, l'une lymphoïde et l'autre myéloïde ; nous croyons que l'on peut les réunir en un seul et même groupe ; nous réservons cette discussion après l'étude de l'hématologie et de l'anatomie pathologique.

Cependant nous pouvons déjà grouper les arguments cliniques en faveur de notre opinion. En effet, il n'y a pas cliniquement de forme purement lymphoïde, c'est-à-dire dans laquelle il n'y a ni symptômes relevant de la prise de la moelle osseuse ni hypertrophie de la rate, pas plus qu'il n'y a de forme purement myéloïde, c'est-à-dire ne s'accompagnant pas d'hypertrophie ganglionnaire, tous les cas s'accompagnent d'une prise de tout l'appareil hémolymphopoïétique.

Aux formes précédentes nous pourrions sans doute ajouter une dernière forme *aplastique*, elle permettrait de classer les cas dans lesquels nous retrouvons tous les symptômes que nous avons décrits, mais ne présentant pas d'augmentation du chiffre des globules blancs et au contraire de la leucopénie. A. Wolff en rapporte deux bons exemples.

L'un d'eux a trait à une femme de 34 ans, présentant du purpura sur les bras. La rate non perceptible, au début était hypertrophiée à la fin de la maladie, le foie dépassait les fausses côtes. Le chiffre des hématies tomba de 1.000.000 à 500.000, les leucocytes ne dépassaient pas 3 à 4.000. Presque tous étaient de grands lymphocytes atypiques.

En effet la formule hématologique importe au moins autant que le chiffre des leucocytes dans l'étude des maladies du sang,

et si la réaction exagérée ou hyperplastique de l'organisme est un caractère important, l'absence de réaction ou la réaction aplastique peuvent repondre à la même excitation pathologique qui, dans ce dernier cas, aurait sidéré l'organisme au lieu de provoquer une réaction de défense notable.

CHAPITRE VI

HÉMATOLOGIE

L'étude hématologique, est le véritable criterium sur lequel repose le diagnostic. Pour Frænkel, « *on peut déjà, sur le simple état du sang, établir le diagnostic de leucémie à marche aiguë* ». Gilbert et Weil « *croient le tableau de la leucémie aiguë caractéristique* ». L'état du sang dans la leucémie aiguë est en effet très spécial, et tel qu'on ne le rencontre pas dans les formes de leucémie à marche chronique, sauf dans quelques cas où à la fin de l'affection elles se transforment et prennent le type d'une affection aiguë. Le lecteur voudra bien remarquer que nous n'avons employé, à dessein, ni le terme lymphoïde, ni celui de myéloïde. La leucémie aiguë nous apparaît comme une forme embryonnaire spéciale qui doit être placée à côté des autres formes, mais qui est tout à la fois aussi éloignée et aussi proche de l'une que de l'autre.

La clinique nous a montré que l'anémie assez intense faisait partie des symptômes presque constants. Cette anémie porte beaucoup plus sur le nombre de globules rouges que sur leur richesse en hémoglobine qui est à peu près normale.

Les caractères extérieurs du sang sont la pâleur, la fluidité, la facilité avec laquelle il s'écoule par la plus petite plaie, telle que la piqûre nécessitée pour la prise de sang. La coagulation commence rapidement quelques minutes après le prélèvement, le caillot n'est pas rétractile ainsi que Fiessinger et Marie et nous-même l'avons observé.

Hématies. — Le *chiffre* des hématies est très variable, toujours abaissé, il peut ne l'être qu'assez faiblement, nous trouvons dans

le cas de Aguinet et Ribadeau-Dumas, dans celui de Meyer et Heinecke, 3.000.000 et 3.400.000, mais ce sont là des chiffres exceptionnels et plus généralement on en trouve un million, un million et demi, cependant l'on peut voir seulement 600.000 hématies (Fiessinger et Marie, Achard). On note fréquemment des globules rouges, de dimensions différentes, irréguliers, avec une *polychromatophilie* souvent assez marquée. La *valeur globulaire* est normale ou légèrement augmentée. Les hématies granuleuses n'ont été recherchées que dans très peu de cas, pour notre part nous n'en avons pas vu en quantité appréciable dans les cas que nous avons pu étudier.

En revanche, les *hématies nucléées* sont presque toujours présentes dans ce genre d'affection, on en rencontre de 2 à 5 pour 100 leucocytes, ce sont des normoblastes ou des mégaloblastes, assez fréquemment le protoplasme de ceux-ci n'est pas encore orangeophile, mais au contraire conserve une basophilie assez nette. La polychromatophilie est toujours marquée sur les hématies nucléées.

Fiessinger et Marie ont noté une légère fragilité globulaire.

Leucocytes. — Le *chiffre* des globules blancs est presque toujours *augmenté*, il y a bien quelques observations où ce chiffre est assez bas (Wechselbaum), 14.600 par exemple, dans quelques cas même, il y a de la leucopénie (formes aplastiques). Cependant le chiffre de leucocytes par millimètre cube est inférieur à celui observé dans la leucémie chronique ; le chiffre habituel se tient aux environs de 80.000, mais souvent le chiffre augmente rapidement. C'est ainsi que dans un cas de Butterfield, on constate au début 60.000 globules blancs, et bientôt après le chiffre atteint 200.000. Mais on peut trouver également de très grosses leucocytoses, Veszpremy a constaté 600.000 leucocytes, Schulze, 560.000, Stevens, 960.000.

Fiessinger et Marie ont cherché le pouvoir protéolytique qu'ils ont trouvé très actif, Achard, Ramond et Foix ont recherché l'activité leucocytaire qu'ils ont trouvée normale pour les polynucléaires, amoindrie pour les leucocytes dont la présence dans le sang est pathologique.

La *formule hématologique* est très difficile à établir, aucune classification ne peut mettre en évidence toutes les formes cellulaires que l'on rencontre à cause des nombreuses formes de transition ; aucune autre leucémie ne mérite mieux le nom que les Allemands lui donnent parfois « Gemischtzeliege » à cellules mélangées.

Au premier coup d'œil une lame de sang de leucémie aiguë apparaît comme un exemple de sang d'origine lymphoïde, s'il est possible d'y rencontrer des cellules à noyau polymorphe, leur chiffre est assez faible et il faut souvent parcourir plusieurs champs pour en rencontrer un seul ; au contraire les cellules mononucléaires sont en très grand nombre, mais l'étude vient modifier complètement la première impression, tous les types de leucocytes du sang peuvent s'y rencontrer, aussi bien ceux que l'on rencontre dans le sang circulant que les types de cellules habituellement localisés dans les organes hématopoïétiques à tous les degrés de leur évolution.

Polynucléaires. — Les cellules à noyau polymorphe et protoplasma granuleux sont relativement rares dans la leucémie aiguë, leur nombre ne s'élève guère au-dessous de 10 0/0 ; c'est par exception que nous en trouvons signalés 32 comme dans le cas de Aguinet et Ribadeau-Dumas, et dans celui de Mattirolo. Dans certains autres cas, comme dans celui de Kelly au contraire, nous ne trouvons qu'un chiffre inférieur à une cellule ; dans quelques observations même les auteurs remarquent que ces cellules sont trop rares pour être comptées, et c'est avec peine que l'on en trouve une sur une lame.

Neutrophiles. — Ce sont les polynucléaires dont la granulation se colore en violet par le mélange triacide d'Ehrlich, granulation ε ; leur proportion par rapport aux autres leucocytes est extrêmement abaissée, et nous pouvons admettre qu'il correspond à 7 ou 8 0/0 en moyenne. Est-ce à dire que leur nombre réel soit très diminué et qu'ils ne se trouvent pas dans le sang circulant en proportion normale ? Il n'en est rien et leur nombre réel est

à peu près le même que dans le sang normal,. soit 6 à 7.000 par millimètre cube. Dans notre cas I, le calcul nous donne 7.800 par millimètre cube, 9.120 dans le cas de Fiessinger et Marie ; on voit donc par ces exemples, que ce chiffre est plutôt augmenté. Il n'y a pas de modification morphologique appréciable.

Eosinophiles (granulation α d'Ehrlich). — Ils sont moins abondants que dans la leucémie myéloïde chronique, ils manquent dans un grand nombre de cas, cependant leur présence est fréquente, quelques observations en citent des chiffres élevés, 11 dans le cas Aguinet et Ribadeau-Dumas, Patoir (82), 4. Mais si l'on veut bien tenir compte de la faible proportion de polynucléaires notés, on verra par un calcul simple qu'ilexiste une éosinophilie relative. Il ne nous paraît pas cependant que cela ait rien de caractéristique.

Polynucléaires à type de Mastzelle (granulation γ de Ehrlich). — Ils sont assez rarement signalés, cependant nous en avons nous-même observé 1,73 0/0 dans notre cas, Kelly (106) en observe 6 0/0, Gordinier 3 0/0.

Myélocytes. — La présence de myélocytes est signalée depuis longtemps dans le sang des malades atteints de leucémie aiguë, et Pinkus, dans le tableau qu'il donne des formules sanguines de quelques cas, les signale quatre fois, il classe cependant la leucémie aiguë dans le groupe des leucémies lymphoïdes et à ce moment (1901), il est classique de considérer que la leucémie aiguë est toujours lymphoïde. Cependant les observations viennent bientôt montrer que dans la plupart des cas on trouve des myélocytes et elles vont se multipliant, au point qu'à partir de 1902 celles où on ne les signale pas sont l'exception.

La proportion en est très variable, tantôt comme dans notre cas I on en trouve un chiffre élevé, 18, 61 ; tantôt au contraire des chiffres assez faibles 1, 2 ou même une fraction, 0, 9 0/0 par exemple (Kelly). Cette différence considérable dans les chiffres

vient en partie de la difficulté de classement, et nous y reviendrons à propos des formes de transition.

Le myélocyte presque uniquement rencontré est le myélocyte à granulations neutrophiles, on rencontre quelques myélocytes éosinophiles, rarement le myélocyte à type de Mastzelle.

Mononucléaires. — Ce sont les mononucléaires non granuleux qui forment la presque totalité des cellules étudiées, c'est ce groupe qui imprime à l'affection son caractère particulier, mais c'est aussi sur lui que porte toute la difficulté de la classification ; toute la difficulté dans la lecture des observations publiées en vient également, car chaque auteur a voulu donner un nom à la cellule qui rappelle son origine plutôt que sa forme. De là une synonymie extrêmement riche, plus en rapport avec les hypothèses imaginées qu'avec la réalité des faits observés.

Lymphocytes. — Les lymphocytes ne font jamais défaut sur les préparations, ils se présentent avec les caractères qu'ils ont habituellement dans le sang : de dimension égale ou un peu supérieure au globule rouge, le noyau arrondi à filament chromatique serré net, entouré d'une petite collerette de protoplasma légèrement basophile. Les observations les plus récentes en montrent 1, 2, 3 0/0 ; nous en avons relevé 12 0/0.

Moyen mononucléaire. — C'est le mononucléaire de 10 à 14 μ de diamètre habituel du sang, à noyau arrondi ou légèrement ovale, moins fortement chromophile que le précédent, à protoplasma acidophile beaucoup plus abondant que celui des lymphocytes.

Grand mononucléaire. — C'est le macrophage de Metchnikoff de 15 à 20 μ, à noyau réniforme, parfois polylobé à protoplasma abondant amphophile ou même légèrement acidophile.

Ces deux dernières cellules sont relativement rares dans le sang des leucémies aiguës.

Plasmazelle. — On peut en rencontrer un petit nombre dans les examens de sang de la leucémie aiguë. Il s'agit d'une cellule

embryonnaire de taille inférieure à celle du myélocyte, avec un noyau petit, arrondi, foncé, ponctué de grains de chromatine, l'un central volumineux, les autres périphériques et plus petits. Le protoplasma légèrement basophile est large ; un halo clair sépare souvent le noyau excentrique du protoplasma.

Mononucléaire non granuleux à protoplasma basophile (Synonymie : Grand lymphocyte d'Ehrlich, Myéloblaste de Nægeli, Lymphogonie ou Myélogonie de Benda, Cellules à noyau clair, Polyéidocyte de Darier ; Myélocyte orthobasophile de Dominici. Cellule de Turck, Cellule souche, Cellule embryonnaire). C'est une cellule de dimensions variables allant de celle du petit lymphocyte, soit 7 à 8 μ, jusqu'à celle du myélocyte granuleux c'est-à-dire pouvant osciller entre 15 et 25 μ.

Le noyau est généralement arrondi ou ovalaire, parfois très légèrement échancré, d'aspect réniforme ; il présente un, deux ou trois nucléoles plus clairs que le noyau, sa chromatine ne donne pas l'aspect d'un filament nucléaire net ; il se colore bien par tous les colorants basiques, mais prend une teinte uniforme assez claire. Le protoplasma entoure le noyau en couronne, il est parfois peu abondant et fait seulement une bordure très légère (petites formes), parfois au contraire (grandes formes) il est un peu plus étendu et le noyau est un peu excentré par rapport au protoplasma. Le caractère essentiel de ce protoplasma est sa grande affinité pour les couleurs basiques, avec les bleus (bleu de Unna). Il est coloré en bleu foncé très intense, au lieu que le noyau est clair, de telle sorte que l'image que l'on a sous les yeux paraît être le négatif d'un leucocyte ordinaire.

Avec les colorations dérivées de la méthode de Romanowski (Giemsa, May Grünwald, etc.) le protoplasma apparaît comme extrêmement azurophile, d'un bleu intense.

C'est la cellule caractéristique dans la formule de la leucémie aiguë, et Frænkel y insiste ; pour lui il s'agit bien d'une formule propre essentiellement différente de celle des leucémies chroniques ; toutes les lames qu'il a observées étaient semblables les

PLANCHE I

Histolyse leucocytaire dans la leucémie aiguë.

(Hématéine, éosine ; grossissement : 800 d.)
(Aubertin et M. Ferrand).

Cette figure, qui nous est communiquée obligeamment par M. Aubertin, est destinée à montrer les formes dégénératives des leucocytes dans la leucémie aiguë. Elle fait partie d'un mémoire qui paraîtra prochainement dans les *Archives des maladies du cœur, des vaisseaux et du sang*, par Aubertin et Ferrand.

Au milieu des globules rouges épars sur la préparation et peu modifiés, on voit de nombreux leucocytes du type des moyens mononucléaires habituels du sang ; quelques-uns avec un protoplasma plus étalé. Les cellules souches étaient rares dans le cas présent et il n'y en avait pas dans le champ dessiné.

En haut et à droite, un leucocyte avec un début de karyolyse.

Sur la préparation, on voit six grosses masses, ayant environ 4 fois le diamètre d'un globule rouge, présentant l'aspect d'un réseau avec, sur un point, une zone plus dense, faiblement colorées par les couleurs basiques. Il s'agit de formes d'histolyse portant sur les leucocytes et particulièrement fréquentes dans la leucémie aiguë.

En haut à gauche et au milieu, deux hématies nucléées.

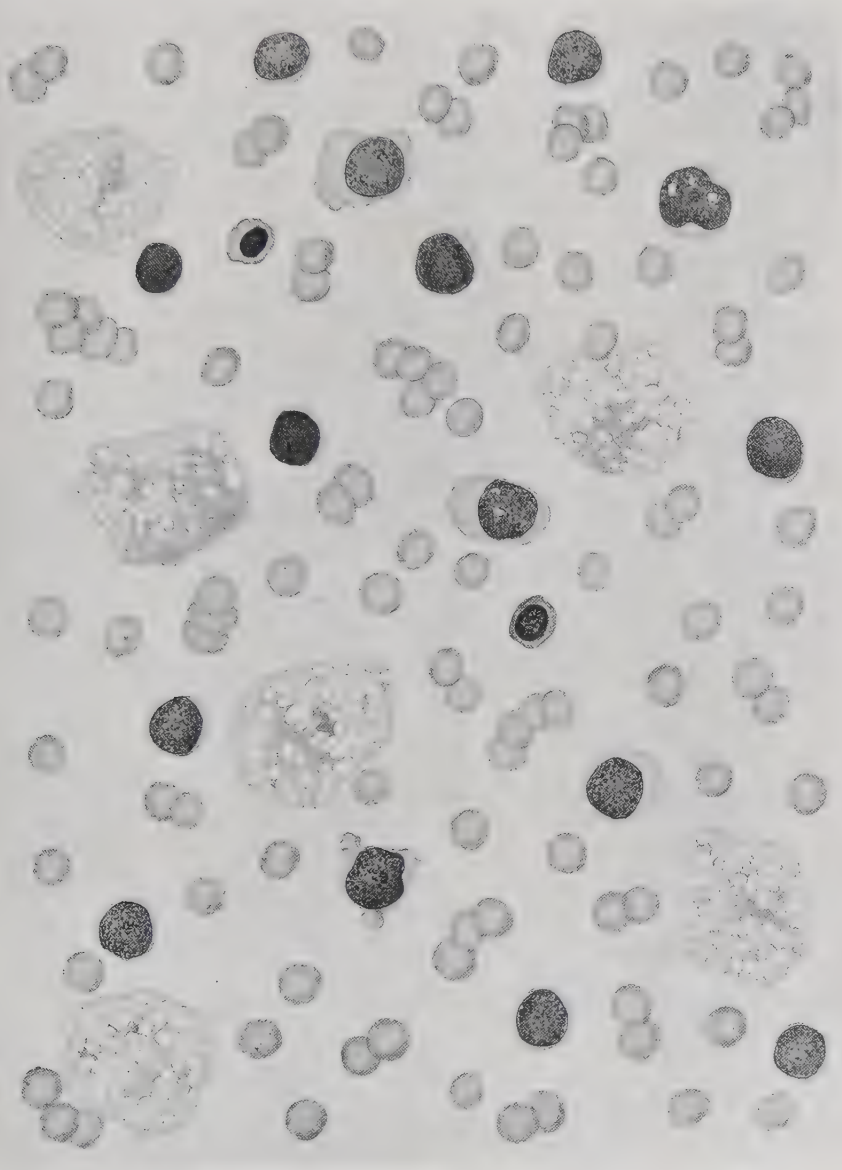

G. STEINHEIL, ÉDITEUR

unes aux autres ; dans celles que nous avons pu étudier, soit des cas inédits que nous donnons, soit des cas publiés dont les auteurs ont bien voulu nous confier les lames, nous avons fait la même constatation, les détails de la formule changent, les chiffres varient, mais la mononucléose est constituée par la cellule que nous venons de décrire.

Il est fréquent de constater dans le sang circulant des formes de karyokinèse plus ou moins régulières.

Formes de transition. — Cependant l'établissement de la formule est rendu très difficile par les nombreuses formes de transition. Dans notre cas I, par exemple, nous nous sommes arrêté fréquemment sans savoir si nous devions classer telle cellule à noyau clair et protoplasma basophile, mais contenant quelques rares et fines granulations parmi les myélocytes granuleux ou parmi les orthobasophiles, dans d'autres cas au contraire où la basophilie n'est pas très accentuée, on a une tendance à classer la cellule parmi les moyens mononucléaires habituels.

Ce polymorphisme dans les formes fait partie du tableau de la leucémie aiguë. En effet, le myélocyte orthobasophile est une *cellule souche* et avec elle dans le sang circulant peuvent se retrouver toutes les étapes qu'elle doit suivre pour arriver au myélocyte.

Les leucocytes semblent particulièrement fragiles au cours de la leucémie aiguë, et beaucoup d'éléments de 1 à 2 0/0 paraissent éclater sur les étalements de sang, soit qu'ils soient déjà en hystolyse dans le sang, soit que le léger traumatisme de l'étalement les fasse éclater.

On observe alors une sorte de réseau arrondi ayant environ deux fois la dimension d'un myélocyte à mailles larges avec sur un point de sa périphérie une masse basophile plus nette, l'ensemble prend les colorations basophiles.

Situation de la cellule caractéristique dans le cadre hématologique. — Beaucoup d'auteurs ont étudié ces formes multiples,

les ont figurées et décrites d'une façon très explicite. Bien que l'unité tende à se faire, la discussion n'est pas close à ce sujet, elle porte tout entière sur la valeur qu'il convient d'attribuer *au mononucléaire à noyau clair et à protoplasma basophile non granuleux* et sur sa place dans la classification hématologique.

Nous allons nous efforcer de résumer ces discussions que l'on trouve éparses dans la littérature, dont Pappenheim donne une étude importante dans les *Folia hematologica*, accompagnée de tableaux synoptiques, en quelque sorte généalogiques avec renvois à son atlas et qui aident considérablement à comprendre la question [1].

Ehrlich, se basant sur les granulations contenues dans le protoplasma des leucocytes classe la cellule qui nous occupe parmi les cellules lymphoïdes et lui donne le nom de *grand lymphocyte*. Pinkus et Helly se rangent du côté d'Erlich et font du grand lymphocyte une des cellules d'origine des cellules lymphatiques.

Nægeli décrit cette même cellule, mais suivant qu'elle se développe dans les ganglions ou dans la moelle osseuse, elle est capable de donner par son évolution des cellules de types différents, lymphatiques, dans le ganglion, myéloïde dans le second tissu, d'où les deux noms que lui impose Nægeli et qui indiquent cette double fonction en rapport avec l'origine : *lymphoblaste et myéloblaste*.

Benda donne une classification à peu près semblable. Il décrit une cellule mononucléaire non granuleuse à protoplasma basophile qu'il identifie au grand lymphocyte d'Ehrlich, il s'agit bien encore d'une cellule d'origine moins différente suivant le tissu où elle prend naissance, d'où les noms de *lymphogonie* et de *myélogonie*.

Nægeli différencie les lymphoblastes des myéloblates, qui tous sont des cellules souches. Les cellules qui doivent donner naissance

(1) Pappenheim, Ueber das Stellung..., *Folia Hematologica*, t. IV, N° 2, mars 1907, p. 196. On trouve aussi de bonnes figures dans l'article de Dominici sur le sang et la moelle osseuse dans le *Manuel d'anatomie pathologique* de Cornil et Ranvier, t. II, p. 602, Paris, Alcan, 1902.

à des myélocytes ayant un réseau nucléaire sans nucléole à protoplasma plus large, moins basophile avec quelque tendance à la granulation lui donnant un aspect chagriné.

Türck se rallie à cette opinion dualiste, mais avant ces cellules du type des grands lymphocytes d'Ehrlich, il place une première *cellule lymphoïde myéloblastique* faiblement basophile, à bord large, dont les deux autres dériveraient. Trojé, Müller, Cornil, au contraire, considèrent le grand mononucléaire, basophile comme la cellule d'origine des myélocytes.

Ziegler admet que le grand lymphocyte est une cellule indifférente capable, suivant l'excitation qu'elle subit de donner lymphocyte, myélocyte ou érythrocyte.

Pappenheim de même voit dans le grand lymphocyte la cellule d'origine de tous les leucocytes, c'est une cellule indifférente pouvant, suivant l'excitation qui lui est donnée évoluer, vers le type myéloïde ou lymphoïde.

Pour lui le grand lymphocyte de Ehrlich est la cellule parenchymateuse primitive du tissu réticulaire leucopoïétique et elle forme la principale partie du tissu leucoplastique embryonnaire. Les cellules destinées à fournir les deux séries leucocytaires *sont des cellules qui évoluent parallèlement en vue de fonctions différentes, mais qui ne sont pas morphologiquement différentes*, elles sont réversibles l'une dans l'autre, et il n'y a aucun signe qui permette de différencier les lymphoïdes, des myéloïdes; toutes les formes de passage existent entre les différents types cellulaires.

Dominici décrit la même cellule sous le nom de myélocyte basophile, « il est à l'un des bouts de la chaîne dont l'autre bout est occupé par le myélocyte à granulations amphophiles ». Cet auteur a pu observer cette cellule d'origine se chargeant de granulations, il la figure se modifiant et donnant lieu au polynucléaire neutrophile, nul doute pour lui qu'elle ne doive figurer dans la série des cellules myéloïdes, mais en même temps il ne donne aucun caractère distinctif de la cellule souche des leucocytes lymphoïdes. En outre, dans un article récent, il montre comment le lymphocyte ordinaire peut, par une série de transformations,

arriver à la constitution du polynucléaire granuleux. Il a observé ces transformations dans l'intimité des tissus, épiploon du lapin, hypoderme de l'homme, en même temps que sous l'influence de l'irritation causale, le tissu conjonctif revenait au stade de cellule lympho-conjonctive.

Ehrich Benjamin appliquant à l'étude morphologique de ces cellules, la technique de coloration par le May Grünwald et le Giemsa, peut y déceler des granulations ; il y voit les cellules souches des myélocytes granuleux.

Butterfield de même a, dans un cas de leucémie aiguë, observé toutes les transitions entre la cellule basophile non granulée et le myélocyte granuleux.

Nous-même nous avons pu voir quelques-uns de ces mononucléaires nettement reconnaissables, mais dont le protoplasma présentait un certain aspect granité et parfois quelques granulations le rapprochant du myélocyte.

Fiessinger et Marie remarquent que les grands mononucléaires se comportent non comme des lymphocytes, mais comme des cellules de la série myéloïde. Sur le sang coloré sans fixation au liquide de Pappenheim, les globules blancs de la série myéloïde, myélocytes et polynucléaires ne prennent aucune coloration cytoplasmique ; par contre le protoplasma des mononucléaires de la série lymphatique se teinte fortement en rouge.

Walter Schultze reconnaissant la presque impossibilité de différencier la cellule d'origine lymphoïde de la cellule myéloïde par leurs caractères morphologiques, cherche une réaction biologique qui les distingue ; il y arrive par l'oxydase réaction de Winkler [1], laquelle donne des granulations bleues dans les cellules myéloïdes. Schultze serait arrivé ainsi, sur des pièces conservées, à rectifier d'anciens diagnostics de leucémies aiguës décrites

(1) 1° Technique de Schultze : préparation : I. Solution aqueuse à 1 0/0 de naphtol α , II. Solution aqueuse à 1 0/0 de dyméthylparaphénylènediamine (Merk).

Pour faire la solution I, chauffer puis filtrer à froid, une alcalinisation légère facilite grandement.

Les deux solutions mélangées abandonnées à l'air bleuissent, l'oxydation

comme lymphoïdes et qui en réalité étaient myéloïdes. Nous n'avons pu utiliser personnellement cette technique par manque de matériel.

De toutes ces opinions résulte un fait constant, c'est la présence d'une cellule d'un type défini à noyau clair et à protoplasma basophile non granuleux, que l'on peut rencontrer à la fois dans le tissu myéloïde et le tissu lymphoïde ; quel que soit le nom qu'on lui donne, cette cellule doit être considérée comme une *cellule souche* (Stamzelle), cellule embryonnaire de laquelle dérivent toutes les cellules du sang normal ou pathologique : lymphocytes, myélocytes ou hématies nucléées, et par l'intermédiaire de ces dernières polynucléaires et hématies normales. C'est cette cellule que Pappenheim prend comme point de départ de sa classification générale sous le nom d'hématogénie.

Cette réaction embryonnaire nous semble être la caractéristique de la formule hématologique dans la leucémie aiguë, laquelle, bien mieux que lymphatique ou myéloïde pourrait être nommée leucémie à cellules embryonnaires.

donnant un indophénol : le bleu de naphtol ; au contact d'un ferment oxydant la réaction est accélérée. D'où la possibilité de la réaction sur des lames de sang sèches, les grains de ferment des leucocytes donnant la réaction. Celle-ci est également possible sur des pièces conservées au formol et coupées à la congélation. Toutes les cellules de la série myéloïde donnent la réaction.

CHAPITRE VII

ANATOMIE PATHOLOGIQUE

L'étude anatomo-pathologique dans la leucémie aiguë prend une importance considérable à côté de celle de l'hématologie qu'elle vient compléter. Grâce à elle, nous croyons pouvoir approcher la solution du problème qui se pose sur l'origine de l'affection.

Nous étudierons chacun des organes en particulier suivant l'importance qu'il nous paraît occuper au point de vue de la réaction organique dans la maladie qui nous occupe. Nous ferons un résumé des différentes lésions signalées par les auteurs qui se sont succédé, et que nous tâcherons d'éclairer à la lumière des cas que nous avons pu observer.

§ 1. — Etat général du corps.

Une première chose qui frappe avant de procéder à l'autopsie, c'est l'état de conservation apparente du corps. Il est d'une teinte cireuse très marquée, sur laquelle tranchent les taches livides du purpura ; mais il ne paraît pas considérablement amaigri et lorsqu'on ouvre le corps on constate que le tissu adipeux est généralement bien conservé.

Sur les séreuses, on voit de nombreuses petites suffusions sanguines, elles sont signalées dans presque toutes les observations sur le péricarde, et très fréquemment sur les plèvres et le péritoine, il y a là un véritable purpura interne, si l'on veut bien nous permettre cette expression, qui vient compléter le purpura externe que l'on constate en clinique. Il est fréquent de

trouver une petite quantité de liquide dans le péricarde, les plèvres ou le péritoine.

§ 2. — Moelle osseuse.

Aspect fœtal. — Tous les auteurs qui ont étudié la moelle osseuse (fémur) ont trouvé une réaction marquée de cet organe. Cependant plusieurs notent que l'aspect graisseux n'est modifié que par place, soit qu'il y ait des nodules rougeâtres, au milieu de la moelle grasse, soit que la moelle présente au même niveau un aspect mi-parti graisseux et fœtal. Meyer et Heinecke sont à ce point de vue très nets ; « la moelle osseuse est, suivant eux, très différente de celle des leucémies chroniques, tandis que dans celles-ci toute la moelle est transformée, dans le cas présent une grande partie est restée graisseuse et par place se trouvent des amas cellulaires ».

C'est également ce que nous avons constaté (I), le trait de scie passant à l'union du tiers moyen au tiers supérieur du fémur intéressait un nodule fœtal, mais lorsque nous avons voulu débiter l'os pour placer des fragments dans les différents fixateurs, un centimètre au-dessus et au-dessous, nous sommes tombé dans une moelle grasse, des frottis faits à ce niveau ne donnèrent qu'un très petit nombre de cellules.

Sur les coupes de même on constate un très grand nombre de cellules graisseuses, entre lesquelles il y a un apport de globules rouges et de leucocytes au niveau des travées.

Cytologie. — Si maintenant nous abordons l'étude cytologique de la moelle osseuse, nous voyons que tous les cas sont calqués les uns sur les autres, nous reproduisons tout d'abord la description donnée par Gilbert et Weil dans leur premier mémoire en 1899.

« Il convient d'insister sur la quantité considérable de substance amorphe qu'elle contient, sur les nombreux capillaires néoformés qui la sillonnent. Les leucocytes qui constituent avec les

globules rouges les amas cellulaires, sont pour la plupart des mononucléaires se rapprochant des lymphocytes, mais des mononucléaires anormaux. L'étude des granulations nous a permis de noter la présence de quelques rares mononucléaires à grains basophiles, alors que les granulations éosinophiles et neutrophiles manquent complètement. »

Ces mononucléaires anormaux se rapprochent du type du grand lymphocyte d'Ehrlich. Toutes les descriptions données à cette époque se rapprochent plus ou moins de celle-là, et cette modification de la moelle ne contenant presque que des mononucléaires non granuleux est un des arguments sur lesquels on se base pour dire que la leucémie aiguë est une leucémie lymphoïde.

Mais bientôt après l'habitude des examens de sang étant prise, les études cytologiques deviennent plus précises, de telle sorte que les cas normaux sont classés parmi les formes myéloïdes. Cependant, si la description que les auteurs donnent de la moelle osseuse se complète, elle ne change pas dans le fond. Il s'agit toujours d'une réaction dans laquelle dominent les éléments mononucléés ; mais l'on ne saurait dire si elle est myéloïde ou lymphoïde, la cellule qui prolifère étant à la base des deux espèces, c'est une *cellule souche* et la réaction est à proprement parler *embryonnaire*.

Cellule souche [1].— (I.A.a.)— On voit des cellules assez petites d'une dimension à peu près égale à celle d'un lymphocyte, à noyau rond occupant tout le corps de la cellule, très basophile et dans lequel il est impossible de distinguer ni filaments nucléaires ni nucléoles.

Ces cellules sont en assez petit nombre, elles représentent un

(1) Nous avons affecté à chacun de nos paragraphes d'un chiffre ou d'une lettre, chacun de ces chiffres correspond à une des séries d'éléments du sang : chiffres romains : série myéloïde, majuscules : série lymphoïdes ; minuscules : série érythrocytique. Les cellules affectées de plusieurs lettres appartiennent à la fois à plusieurs séries.

élément extrêmement jeune, le premier dans la série lympho-conjonctive et aux dépens duquel se développent toutes les autres cellules ; c'est la cellule embryonnaire de Dominici.

(II.B). — Les cellules les plus nombreuses sont celles que nous avons décrites à propos du sang et que l'on rencontre en grand nombre dans la moelle osseuse. Ce sont des cellules de dimension moyenne, mais variable entre 10 et 15 μ.

Ces cellules, qui dérivent des précédentes, ont un noyau plus volumineux, il se gonfle pour ainsi dire, et la substance chromatique devenant par là même moins abondante, le noyau est plus clair. Le protoplasma devient alors apparent, il est peu abondant, entoure le noyau comme d'une auréole ; il ne présente pas de granulations chromatiques mais il est extrêmement basophile plus que le noyau. Celui-ci peut être légèrement échancré sur un de ses bords, parfois être un peu excentrique par rapport au protoplasma.

Ces cellules dont la prolifération modifie profondément la moelle osseuse, d'où elles émigrent dans le sang pour le caractériser, devront être considérées comme des cellules imparfaites et n'ayant pas atteint leurs degrés de maturité complète.

C'est le petit myélocyte orthobasophile de Dominici, myélocyte basophile, appelé de noms différents par les auteurs qui se sont succédé et duquel dérivent tous les éléments de la série myélolymphoïde [1].

Série myéloïde : (III). Myélocytes. — Cette cellule subit des modifications dans son protoplasma et dans son noyau que l'on peut trouver dans la moelle osseuse et dans le sang, modifications qui constituent des formes de transition.

Transitions. — La première modification est l'augmentation de volume, la cellule souche doublant presque son diamètre. Le noyau arrondi ou ovalaire s'échancre sur un de ses côtés, prend

(1) Nous avons donné la synonymie à propos de l'étude du sang.

(*c*). **Hématies nucléées** mégaloblastes, normoblastes, microblastes.

(*d*). **Hématie** normale.

Mégacaryocytes. — A ces nombreuses cellules il faut joindre de larges plaques protoplasmiques à noyaux bourgeonnants.

Myéloplaxes. — Plaques protoplasmiques à noyaux multiples.

Tels sont les types principaux des cellules libres que l'on peut rencontrer dans la moelle osseuse, cellules de la moelle embryonnaire normale. Toutes se rencontrent dans la moelle des malades atteints de leucémie aiguë, mais en proportions diverses.

De toutes, les plus nombreuses sont les myélocytes embryonnaires à protoplasma basophile non granuleux, les cellules souches les hématies nucléées sont nombreuses ; après ces cellules par ordre d'abondance viennent les myélocytes granuleux, les polynucléaires sont en très petit nombre,de même les mégacaryocytes et myéloplaxes.

Ce qui caractérise l'état de la moelle au cours de la leucémie aiguë, c'est cette richesse particulière en cellules souches et la pauvreté en cellules évoluées. Il y a une abondance toute particulière d'éléments non murs dont beaucoup n'arriveront pas à maturité, et passent à cet état dans le sang.

Ces cellules sont pourtant en évolution continuelle et l'étude schématique que nous venons d'en faire n'en marque que les différentes étapes, car il est possible de constater le passage d'une génération à une autre,ce qui crée des types extrêmement variés.

En outre il s'agit de cellules pathologiques, et cet état est marqué tant dans les leucocytes que dans les hématies nucléées.

Divisions cellulaires. — Parmi les leucocytes, myélocytes basophiles non granuleux surtout, il est possible de constater des formes de division directe assez nombreuses , cellules situées côte à côte, de même volume et de même forme dont les protoplasmes sont au contact et viennent de se séparer, dont les noyaux présentent strictement le même volume et la même forme ; ou

PLANCHE II

Fig. 1. — **Moelle osseuse** (Obs. I. Grossissement : 500/1).
Aspect au bord du nodule embryonnaire.

1. Sinus vasculaire. 2. Lumières laissées par des cellules adipeuses dissoutes par les réactifs. 7. Cellules lympho-conjonctives qui en 8 sont déjà libres, mais ont gardé leur protoplasma basophile. 8'. Macrophage avec figures de phagocytose. 9. Cellules souches. 12. Myélocyte. 13. Hématie nucléée. 13'. Hématie nucléée en picnose. 15. Mégacaryocyte en picnose.

Fig. 2. — **Moelle osseuse** (Obs. I. Grossissement : 500/1).
Paroi de vaisseau en état de transformation adénoïdienne.

1. Lumière de l'artériole contenant des globules rouges et des leucocytes (cellules souches pour la plupart. La paroi 2 très épaissie a perdu son aspect normal, les noyaux sont volumineux et épaissis 3. En 4 on voit un groupe de quatre noyaux endothéliaux qui ont pris un aspect arrondi semblable à celui des noyaux des lymphocytes. Cellules lympho-conjonctives 7 à protoplasma très basophile groupées en haie contre la paroi d'où elles émanent et sur laquelle elles conservent encore un pied. Au-dessous et le long de la paroi on voit des groupes de celluless emblables. 9. Cellules souches. 12. Myélocyte. 13. Hématie nucléée.

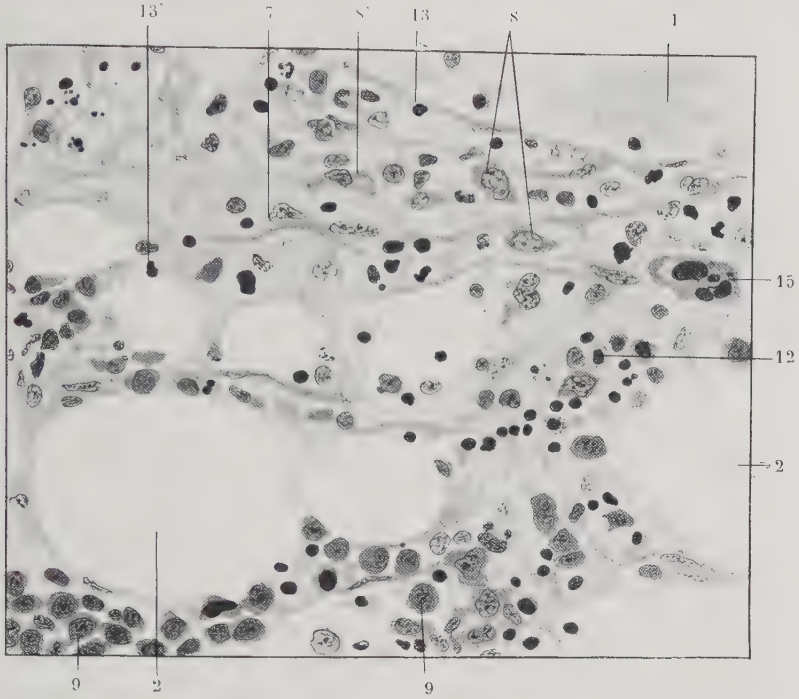

Fig. 1.

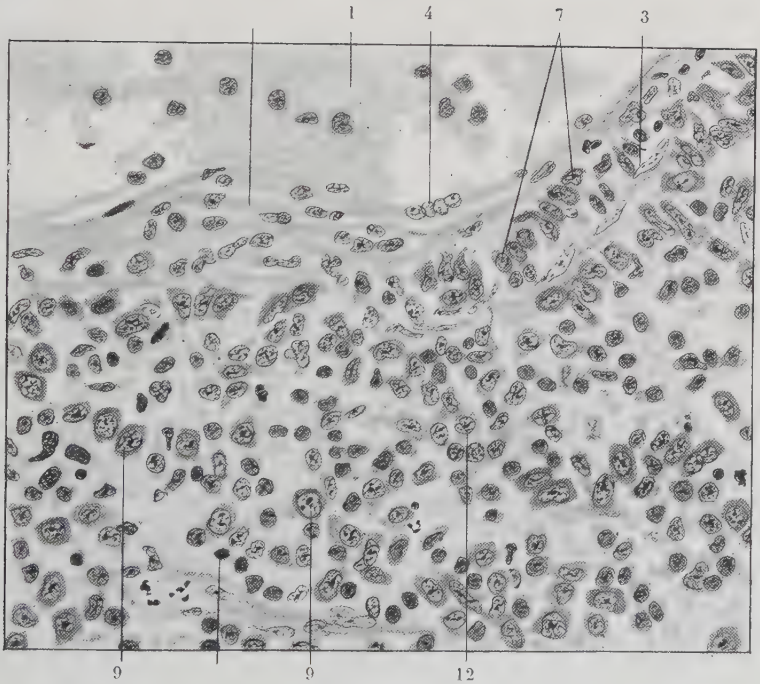

Fig. 2.

G. Steinheil, Éditeur

encore dans un protoplasma volumineux et basophile deux noyaux superposés, mais ces dernières formes sont rares Nous n'avons pas dans la moelle constaté de karyokinèse, si ce n'est pour les hématies nucléées.

Picnose. — Parmi les hématies nucléées il y a de très nombreuses formes de picnose, soit une petite sphérule au contact du noyau, soit deux sphérules en haltère ou en feuille de trèfle, soit encore un élément mûriforme constitué par des débris nucléaires.

Eléments fixes. — A côté de ces éléments mobiles, que deviennent les éléments fixes de la moelle ?

Travées intercellulaires. — Elles sont conservées dans une partie de la moelle restée graisseuse, mais déjà au niveau des angles des cellules on peut voir un épaississement de la travée et un apport de globules rouges et de leucocytes.

Tissu réticulé. — Au niveau même où le tissu médullaire est en pleine réaction embryonnaire, le tissu interstitiel est profondément modifié.

Cellule lympho-conjonctive. — La cellule endothéliale du tissu réticulé s'élargit, perd son affinité pour les couleurs acides et son noyau devient volumineux. Cela est net sur presque toute la surface des coupes, mais plus particulièrement au niveau des sinus. A ce niveau, nous voyons la cellule conjonctive reprendre le type embryonnaire. La cellule est volumineuse, épaissie, le noyau arrondi ou ovalaire est gonflé et fortement chromatique, le protoplasma qui l'entoure est nettement basophile, nous avons affaire non plus à la cellule endothéliale adulte, mais à la cellule lympho-conjonctive.

Macrophage. — Le processus ne s'arrête pas là, et en certains points nous voyons cette cellule se libérer du tissu avoisinant, son noyau reste volumineux, plus ou moins lobé, son protoplasma est acidophile, et nous percevons nettement la formation du macrophage.

Vaisseaux. — Cette même réaction se retrouve au niveau des vaisseaux de petit calibre.

Là, la paroi ne nous apparaît pas nettement limitée avec ses

couches concentriques, les éléments conjonctifs se transforment en tissu adénoïde. On ne distingue plus de limite entre le vaisseau et le tissu avoisinant ; et les cellules les plus périphériques gardent encore un pied du côté du vaisseau adhérant aux autres cellules, elles ont libéré la plus grande partie de leur corps et présentent les caractères des cellules embryonnaires : protoplasma basophile entourant un noyau clair.

En résumé, la *paroi vasculaire est transformée en un tissu adénoïde.*

Endothélium. — Nous constatons du côté de l'endothélium vasculaire les mêmes modifications, épaississement de l'endothélium dont les cellules deviennent fortement apparentes dont le noyau est volumineux, saillant dans la lumière du vaisseau ; quelques cellules font une saillie sessile sur la paroi, d'autres se pédiculisent et semblent prêtes à se détacher, d'autres enfin se détachent nettement et tombent dans la lumière vasculaire.

La moelle osseuse présente donc une double réaction embryonnaire caractérisée par la reviviscence de la cellule souche et de la cellule lympho-conjonctive, variétés simples de la cellule mésodermique embryonnaire.

Classification cellulaire. — Avant de pousser plus avant l'étude de l'anatomie pathologique, il nous paraît utile de résumer en un tableau en quelque sorte généalogique les différentes cellules que nous avons décrites tant dans la moelle que dans le sang circulant.

Chacune des cellules notées possède une lettre ou un chiffre qui envoie à la description que nous venons de faire. On voit que la cellule souche donne naissance au myélocyte orthobasophile, au lymphocyte et à l'érythrocyte incolore.

Le myélocyte orthobasophile est le premier anneau de la chaîne constituée par les cellules granuleuses.

Le lymphocyte dérive ou de la cellule souche ou du myélocyte orthobasophile qui est identique à la lymphogonie de Benda ; il donne naissance aux cellules dites lymphoïdes, mais est capable

aussi de donner directement des polynucléaires granuleux ou en suivant une marche rétrograde, de revenir à la forme cellule souche pour donner la série myéloïde.

L'érythrocyte enfin dérivant de même de la cellule souche donnera la série des cellules rouges qui se termine par l'hématie normale.

TABLEAU A.

Cellule Souche. (I. A. a.)	*Myélocyte orthobasophile.* (II. B)	*Myélocytes.* III	*Polynucléaires*, microphages. IV	
		Neutrophile.	Neutrophile.	
		Eosinophile.	Eosinophile.	
		Basophile.	Basophile.	
		Lymphocyte. C	*Moyen mononucléaire.* D	*Macrophage.* E
	Erythrocyte incolore. b	*Hématie nucléée.* c	*Hématie* d	

§ 3. — Rate.

La rate est constamment hypertrophiée, son volume n'approche pas en général celui que l'on rencontre dans la leucémie myéloïde, les auteurs se bornent à signaler que la rate est grosse, rarement elle dépasse 500 grammes, cependant elle peut être très volumineuse, et dans l'observation d'Apert nous voyons signalé le chiffre de 2 kil. 400.

Elle est habituellement molle et diffluente, de teinte violacée ou lie de vin, sa capsule n'est pas notablement épaissie, et l'on ne constate pas non plus la consistance des rates de la leucémie myéloïde ; la sclérose y est rare bien que signalée par quelques auteurs.

A la coupe l'aspect est modifié ; dans une rate normale on voit comme de petits grains de sagou tranchant sur le fond de l'or-

gane, et qui sont les corpuscules de Malpighi. Dans le cas présent ils ont presque complètement disparus, dans certains cas il y a uniquement de la boue splénique.

Enfin dans quelques cas, on constate des infarctus de la rate, quelques auteurs le signalent, et dans notre cas I la lésion était très marquée.

Histologie. — *Faible grossissement.* — La rate apparaît déjà comme très modifiée, son tissu ne forme plus qu'une *nappe uniforme de cellules* sans que l'on y distingue de corpuscules ni de cordons. C'est là l'aspect le plus fréquent, et tous les auteurs le signalent, mais il est plus ou moins marqué. Dans notre cas I, il est impossible de distinguer aucun aspect de corpuscule, ce n'est qu'avec l'immersion que par place, au voisinage d'un vaisseau, le groupement des cellules indique qu'il y avait là un follicule. Sur des pièces de notre cas II, on trouvait des vestiges de corpuscules, représentés par une traînée lymphoïde, de ci de là, tranchant par sa couleur plus foncée sur le fond, la lésion est moins prononcée, mais elle est déjà très marquée. Il en est de même dans d'autres cas dont nous avons pu étudier les préparations : en résumé la rate est presque entièrement transformée et l'on ne retrouve plus l'architecture des cordons, il est le plus souvent impossible de déceler un plan quelconque dans sa structure.

Fort grossissement. — La rate présente une transformation profonde. Les cellules lymphoïdes y sont rares et sont remplacées par une grande quantité de cellules embryonnaires ; elles répondent exactement au type que nous avons décrit à propos du petit myélocyte basophile. Devons-nous, parce que nous le trouvons dans la rate, le différencier et le considérer comme un lymphoblaste ou une lymphogonie ? Nous ne le croyons pas. Il est là ce qu'il est dans la moelle, une cellule d'origine, et c'est comme tel qu'il faut le considérer.

Au reste on peut rencontrer les autres stades : cellule souche et myélocytes, ceux-ci pourront être aussi nombreux que dans la moelle. Ou au contraire (cas III) être rares, et dans ce cas la rate présente l'aspect d'un énorme follicule clos.

PLANCHE III

Fig. 1. — **Rate en transformation myéloïde embryonnaire** (Obs. I. Grossissement : 500/1).

1. Sinus dont la paroi endothéliale a sur certains points, 2, ses noyaux épaissis, quelques-uns prêts à desquamer. Cellule lympho-conjonctive 7 devenue cellule libre, mais à protoplasma encore basophile 7'. Fibroblaste 14 dont le noyau s'épaissit et le protoplasma perd son affinité acidophile. Macrophages 8 chargés de pigment, en 8' on voit deux cellules lympho-conjonctives encore adhérentes qui se sont chargées de pigment. 9. Cellules souches. 12. Myélocyte. 13. Hématies nucléées 13' en picnose ou 13" en karyokinèse. Lymphocyte 14'.

Fig. 2. — **Ganglion cervical** (Obs. I. Grossissement : 500/1).

En 1, lumière d'un vaisseau dont la paroi est altérée. L'aspect du ganglion ne permet plus de distinguer les follicules et la substance médullaire. 7. Cellules lympho-conjonctives. 8. Macrophages. 8'. Macrophage en état de phagocytose. 9. Cellules embryonnaires à protoplasma très basophile. 9'. Cellules souches. 12. Myélocyte. 13. Hématies nucléées.

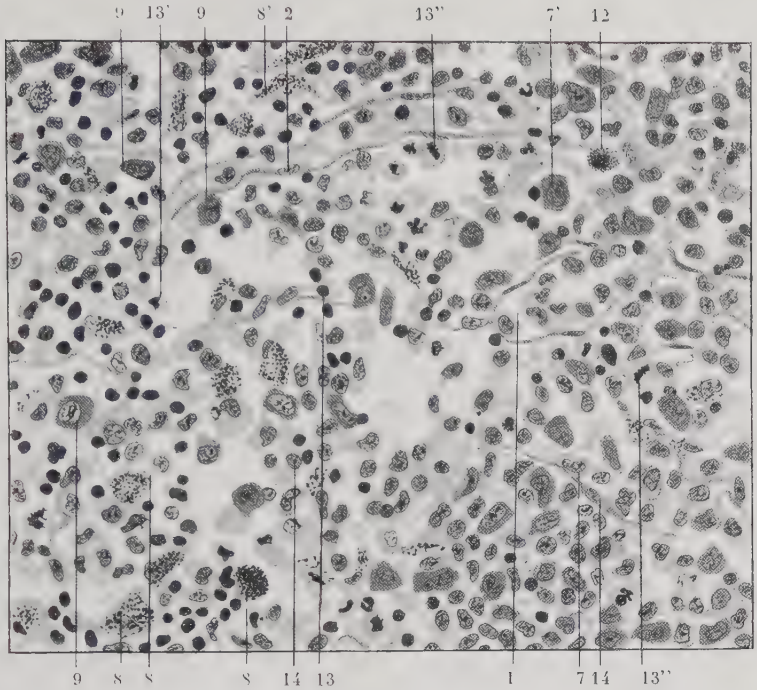

FIG. 1.

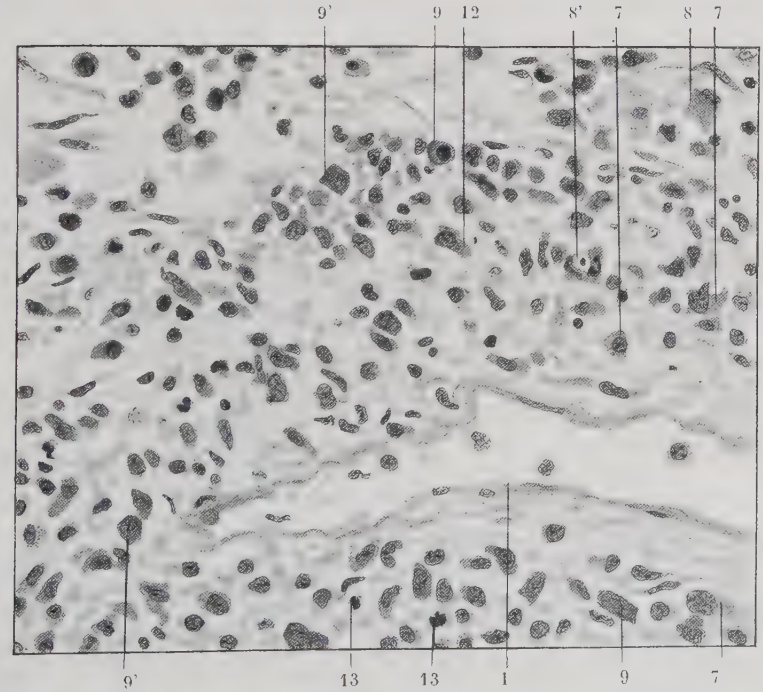

FIG. 2

G. STEINHEIL, ÉDITEUR

Les lymphocytes sont les moins nombreux dans la grande majorité des cas, il en est cependant quelques-uns où l'évolution se fait presque uniquement vers le type lymphoïde. On trouve beaucoup de macrophages chargés de débris cellulaires et de pigments.

Les hématies nucléées y sont abondantes comme dans la moelle, beaucoup ont un noyau en picnose.

Enfin on trouve un certain nombre de mégacaryocytes.

Le tissu réticulé est apparent, mais là comme dans la moelle nous voyons les cellules conjonctives repasser à l'état de cellule lympho-conjonctive et fournir de nouvelles cellules jeunes qui suivront toute la filière dans l'une des séries que nous avons figurées ; même réaction au niveau des endothéliums et des parois vasculaires.

Cette lésion du tissu conjonctif et des vaisseaux nous paraît avoir échappé aux auteurs, bien qu'elle ait vraisemblablement existé dans les différents cas étudiés ; les textes des observations en font foi. C'est ainsi que Gilbert et Weil signalent la présence d'un endothélium tuméfié au niveau des capillaires. Bauer, en 1901, écrit que : « sur plusieurs points on voit les parois veineuses recouvertes d'un véritable lymphome. Sur un gros rameau on voit, dans l'épaisseur même de la paroi, comme un lymphome qui renverse l'endoveine en boule à l'intérieur. »

Pollmann nous dit que « les vaisseaux sont entourés d'un cercle de leucocytes qui infiltrent leur paroi ».

Il est des cas cependant où elle n'est pas apparente comme dans notre cas III, d'autres où elle est au contraire très nette (cas II).

Résumé. — *Il y a donc réaction embryonnaire de la rate tant au point de vue de son contenu leucocytaire qu'à celui de la transformation lymphoconjonctive du tissu réticulé.*

§ 4. — Ganglions.

Tous les ganglions sont augmentés de volume, mais pas tous concurremment ou d'une façon égale. Les plus atteints sont ceux

du cou, ceux des aînes et des aisselles restent le plus souvent petits. Les ganglions médiastinaux sont très souvent augmentés de volume ; parfois ils forment de grosses masses, qui peuvent englober tout le pédicule pulmonaire, la trachée, les bronches formant une masse unique (cas III), et l'on est surpris que cette lésion ait passé inaperçue en clinique. De même, les ganglions mésentériques sont presque toujours pris et peuvent atteindre un volume assez considérable.

Les masses ganglionnaires sont libres, indépendantes les unes des autres, sans périadénite autour, et on les énuclée assez facilement ; séparés, les ganglions atteignent un volume allant de celui d'une noisette, parfois moins, à celui d'un œuf, mais ces grosses dimensions sont rares.

Leur surface est lisse, leur consistance molle et élastique. A la coupe, leur parenchyme est assez mou, mais cette consistance n'est pas due à un centre en train de dégénérer, tandis que la partie périphérique est dure ; c'est tout le tissu ganglionnaire qui donne cette sensation, l'aspect de la coupe rappelle celui de la boue splénique.

La surface de la coupe laisse s'écouler un suc laiteux, elle est blanchâtre, semée de foyers hémorragiques.

Cette coloration peut, du reste, varier, et Waldstein signale une coloration verdâtre qui rapproche ces ganglions de ceux du chlorome.

Histologie. — *Faible grossissement.* — La structure du ganglion est profondément modifiée, quelques auteurs seulement indiquent la persistance des follicules, presque tous notent leur complète disparition. Gilbert et Weil écrivent : « disparition presque complète de la disposition architectonique du ganglion dont il ne persiste que quelques vestiges sous la capsule ». Hirtz, Delamare et Génevrier : « Il n'y a ni follicules ni cordons folliculaires, et seule la coupe de très nombreux vaisseaux sanguins rompt la monotomie de ce tissu uniforme. Toutefois, par place, le tissu lymphoïde se condense et forme de petits amas périvasculaires. A cet égard,

ces organes rappellent les glandes hémolymphatiques à type splénoïde (type Scott Warthin). » Meyer et Heinecke, Hirschfeld, Fabian, Nægeli et Schatiloff notent le même aspect.

Pour notre part, les coupes de ganglions étaient presque identiques à celles de la rate ; dans les uns comme dans les autres il n'y avait qu'une masse uniforme de cellules très variées.

La lésion semble même plus avancée au niveau du ganglion que de la rate.

Fort grossissement — Dès le premier coup d'œil, ce qui domine n'est plus le petit lymphocyte ordinaire, mais au contraire on constate une assez grande variété de cellules.

Le plus grand nombre est constitué par des cellules volumineuses à noyau clair, soit arrondi, soit allongé, à protoplasma amphophile, à côté d'elles et de même forme, des cellules à protoplasma acidophile, dont quelques-unes, mais en petit nombre contiennent des débris cellulaires. Il s'agit de macrophages aux divers temps de leur évolution.

A côté d'elles et nombreuses également, des cellules identiques à celles que nous avons décrites dans la moelle, que l'on retrouve dans le sang : noyau clair avec un ou plusieurs nucléoles, protoplasma basophile non granuleux, ce sont les lymphoblastes de Nægeli. Ils sont identiques aux petits myélocytes basophiles et doivent comme eux être considérés comme des *cellules souches*.

La réaction myéloïde du ganglion n'est pas douteuse dans beaucoup de cas, car à côté de ces cellules on trouve un assez grand nombre de myélocytes granuleux, des polynucléaires et des hématies nucléées.

La plupart des auteurs ont relevé cette transformation myéloïde. Gilbert et Weil la notent expressément, Veszpremi ne retrouve que peu de cellules lymphatiques dans le ganglion, mais en revanche un grand nombre de cellules décrites dans la moelle osseuse.

Dans le cas de Fiessinger et Marie où la transformation ganglionnaire est incomplète, on trouve au centre de ce qui est un vestige de follicule le lymphocyte, et au pourtour un tissu uni-

forme qui ressemble à celui de la pulpe splénique. On y retrouve en grande abondance des mononucléaires non granuleux embryonnaires, quelques myélocytes, éosinophiles, quelques globules rouges nucléés et des macrophages pigmentaires. Cependant dans quelques cas (75) c'est en vain que l'on a recherché des cellules granuleuses, le ganglion subit un retour complet à l'état embryonnaire.

Le *tissu réticulé* subit là aussi les modifications déjà décrites dans la moelle et la rate, épaississement de la cellule qui perd son électivité pour la fuchsine acide.

Le protoplasma devient volumineux, s'étale, il se colore en violet par l'éosine toluidine, le noyau de même s'élargit, se gonfle, devient plus clair, la cellule est repassée à l'état de cellule lympho conjonctive ; encore fixe sur certains points, libre sur d'autres, elle prend part à la néoformation cellulaire.

De même au niveau des vaisseaux, nous voyons la transformation réticulée des parois, la transformation et la desquamation de l'endothélium.

Cet aspect sur lequel nous insistons apparaît dans tous les cas que nous avons examinés, il est indiqué par Veszpremi : dans son cas les cellules embryonnaires occupent surtout le tissu réticulaire, les voies lymphatiques, les parois des vaisseaux. Gilbert et Weil résument ainsi : « La région corticale est traversée par de nombreux capillaires sanguins dont l'endothélium est très tuméfié. » D'après Sternberg la paroi des petits vaisseaux est souvent remplacée dans les ganglions par des tractus lymphocytaires (lymphome de l'appareil circulatoire).

Enfin il est possible de voir au niveau de l'atmosphère graisseuse qui entoure le ganglion une néoformation lymphoïde rappelant celle que Fage a décrite dans sa thèse à propos du ganglion cancéreux [1].

Résumé. — *Réaction embryonnaire et lympho-conjonctive du ganglion superposable à celle de la rate et de la moelle.*

(1) Fage, *Recherches sur le tissu lymphoïde dans les épithéliomas non ulcérés du sein et dans les ganglions axillaires correspondants.* Thèse de Paris, G. Steinheil, 1909.

§ 5. — Foie.

Nous passons à l'étude du foie avant de faire celle des autres formations lymphoïdes de l'organisme atteint de leucémie aiguë, parce que cet organe nous présente l'exemple le plus net de la reviviscence embryonnaire de tissus depuis longtemps différenciés.

L'*aspect macroscopique* du foie n'est pas toujours très modifié ; ni dans sa forme ni dans sa couleur, il n'y a de grands changements ; il est seulement un peu plus pâle qu'habituellement dans les autopsies. Il se laisse déchirer facilement.

A la coupe son parenchyme apparaît bigarré de taches blanches sur fond rouge qui lui donnent un peu l'aspect du foie muscade, ce n'est là qu'une fausse apparence, ces bigarrures étant dues à la présence de petits nodules au niveau des espaces portes.

On peut poser comme une règle que le foie est *hypertrophié*, pas extrêmement cependant, en général son poids varie entre 2 kilogs et 2 kil. 500.

Dansac a relevé le poids de 3 kil. 200, Gläser (18), rapporté par Ebstein aurait observé 4 kil. 500 avec une rate de 5 kil. 500, mais c'est là un cas ancien (1887) et peut-être faudrait il distraire cette observation de celles de leucémie aiguë.

Histologie. — *Faible grossissement.* — L'aspect est caractéristique, et sous des noms différents toutes les observations le décrivent. Le foie n'est pas très modifié dans sa lobulation, mais tous les espaces vasculaires, surtout les espaces portes, sont envahis par une néoformation cellulaire qui entoure le vaisseau d'un manchon fortement coloré et l'accompagne dans tout son trajet. Cet aspect est beaucoup moins marqué au niveau des espaces sus-hépatiques le plus souvent indemnes. Ces amas cellulaires forment des petits nodules plus ou moins triangulaires au niveau de chaque espace de Kiernan Cette infiltration peut être discrète et constituer seulement en petit nodule ou au contraire être tellement intense que les espaces interlobulaires sont dessi-

nés par les traînées noirâtres formées par les cellules, on a l'aspect d'une cirrhose dans laquelle le tissu conjonctif, au lieu d'être scléreux, serait remplacé par une masse de cellules jeunes.

La majorité des auteurs désigne ces amas sous le nom de lymphomes ; nous verrons, après en avoir étudié la texture fine, ce que nous devons penser de cette appellation.

La travée hépatique n'a pas l'air très modifiée, mais entre les travées se trouvent des lignes claires occupées par un grand nombre de cellules libres qui s'insinuent et s'infiltrent entre les travées, prolongeant dans les espaces capillaires l'infiltration lymphoïde des espaces portes [1].

Fort grossissement. — L'*espace porte* apparaît considérablement modifié, on y reconnaît l'artère, la veine, le vaisseau biliaire. Mais la paroi des vaisseaux sanguins a disparu, elle est remplacée par un tissu réticulé doublé d'un endothélium. Ce tissu réticulé se confond avec le tissu voisin, lui-même transformation du tissu conjonctif normal en un tissu également réticulé. Les canalicules biliaires sont également lésés, leur paroi externe n'est plus apparente et ils ne sont visibles que grâce à la couronne de cellules épithéliales qui est conservée.

Bezançon et Clerc (61) voient dans un cas les espaces portes envahis par des cellules arrondies dont le noyau prend fortement les colorants et donne l'impression de cellules conjonctives jeunes. Nous ne retrouvons plus la fibre conjonctive normale. Elle augmente de volume, se gonfle et ses mailles élargies contiennent des cellules libres. Parmi les cellules fixes, beaucoup présentent l'aspect de la cellule lympho conjonctive ; certaines mêmes ne sont plus adhérentes à la paroi que par leur pied et tendent à se libérer ; à côté d'elles, se trouvent des cellules libres de tout ordre.

Cellules embryonnaires, nombreux myélocytes granuleux, polynucléaires, hématies nucléées, macrophages. Nous y retrouvons tous les types que nous avons déjà vus dans la rate, dans le

(1) Nous employons les termes de lymphome et de lymphoïde faute d'en avoir de meilleurs. Dans notre esprit il ne s'agit pas là de formations lymphatiques mais embryonnaires.

ganglion, dans la moelle. Ces mêmes cellules se répandent dans les espaces intertrabéculaires, dans les capillaires distendus. L'endothélium du capillaire est conservé mais ses cellules sont épaissies et prennent part à la réaction embyonnaire générale. Mais, suivant les cas, les cellules libres sont différentes, dans quelques unes on trouve toute la gamme cellulaire, dans d'autres au contraire on ne trouve presque uniquement que la cellule embryonnaire à type de lymphocyte, comme par exemple dans notre cas III.

En un mot, l'espace de Kiernan est transformé en un nodule lympho-conjonctif et tout le foie participe à cette réaction embryonnaire.

Ces faits sont différemment interprétés par les auteurs.

Pour les uns, il s'agit simplement d'une infiltration des capillaires par les cellules en circulation surabondante, l'aspect du foie est dû à la dilatation capillaire.

Le plus grand nombre décrivent des « lymphomes » périportaux. Ce nom est dû à ce que l'abondance des cellules monucléées non granuleuses donne à l'espace l'aspect d'un nodule lymphoïde. Ce n'est qu'une fausse apparence, en effet les cellules les plus rares y sont les lymphocytes, et nous nous sommes déjà expliqué au sujet de la valeur de la cellule embryonnaire, nous ne croyons pas que l'on puisse réellement préjuger de l'avenir de la cellule sur sa seule morphologie.

S'agit-il au contraire de myélomes, de formations myéloïdes périportales ? L'opinion est soutenable, car nous avons constaté la présence de myélocytes, d'hématies nucléées à ce niveau.

Il nous semble que la lésion dominante étant dans l'un ou l'autre cas beaucoup plus embryonnaire que myéloïde ou lymphoïde, il faut s'en tenir à cette conception qui a l'avantage de convenir à tous les cas.

On peut constater la même lésion au niveau de la veine sus-hépatique mais le cas est rare et la lésion très peu prononcée.

A côté de ces lésions qui portent sur le tissu mésenchymateux de l'organe et qui sont proprement leucémiques, on peut consta-

ter d'autres lésions secondaires portant sur le parenchyme lui-même.

Ce sont des lésions de la cellule hépatique cependant peu altérée, mais qui au niveau du nodule embryonnaire s'étire, s'amincit et paraît réduite à son noyau ; la travée est légèrement disloquée, mais sur un très petit espace, parfois il y a une légère dégénérescence graisseuse, elle est bien figurée dans les préparations de Delamare (75).

Il peut y avoir aussi des lésions de congestion, dans notre cas II, on constate une distension très nette des capillaires sus-hépatiques, et de la congestion péri-sushépatique rappelant jusqu'à un certain point l'aspect du foie cardiaque.

Dans ce même cas, il faut noter un léger degré de nécrose périsushépatique.

En résumé, *transformation embryonnaire périportale et réaction banale du côté du parenchyme.*

§ 6. — Amygdales et tissu adénoïdien péripharyngé.

Nous avons déjà vu en clinique que l'un des caractères de la leucémie aiguë était l'altération des amygdales et du tissu péripharyngé. L'anatomie pathologique en est assez difficile à faire, car même lorsqu'on prélève des fragments aussitôt après la mort, les lésions sphacéliques sont tellement prononcées qu'il est difficile de lire les préparations.

La lésion principale consiste en une prolifération de tout le tissu lymphoïde en une couche presque ininterrompue dans laquelle les septa sont à peine distincts, il y a une assez grande quantité de macrophages, l'aspect de l'amygdale est en somme celui du ganglion.

La surface présente des lésions secondaires infectieuses, ulcération et sphacèle, banales.

Parfois la surface de l'amygdale est recouverte d'un enduit hémorragique.

PLANCHE IV

Fig. 1. — Aspect de l'œuf à un [illegible] stade [illegible]. Trabécules embryonnaires ou amas vitellins au milieu des cellules [illegible] (Gr. [illegible]).

L'espace porte est rempli par une masse de cellules embryonnaires qui [illegible] par [illegible] de la [illegible]. En 1, la [illegible] porte. En 2, le capitulaire [illegible] dont dispa[illegible] [illegible] [illegible] [

PLANCHE IV

Fig. 1. — **Aspect du foie à un faible grossissement. Transformation embryonnaire au niveau des espaces portes** (Obs. III. Grossissement : 60/1.

L'espace porte est rempli par une masse de cellules embryonnaires qui tranchent par leur couleur foncée sur le ton clair du parenchyme. En 1, la veine porte. En 2, le capillaire biliaire dont les parois propres ont disparu. En 3, cellules hépatiques altérées, vestiges de travées disloquées. Les cellules embryonnaires s'infiltrent dans tous les interstices du foie et remplissent les capillaires 5 entre les travées hépatiques 6. Les lobules hépatiques 4 sont ainsi séparés les uns des autres. L'infiltratoin est moins nette au niveau du centre du lobule, et dans le cas présent on constate en outre de la nécrose centrolobulaire 7 avec de la congestion périsushépatique.

Fig. 2. — **Partie d'un espace porte vu à l'immersion, transformation embryonnaire** (Obs. I. Grossissement : 500/1).

Il n'a été dessiné qu'une faible partie de l'espace porte transformé, on voit en bas sa limite indiquée par quelques cellules hépatiques 4 séparées de la travée plus ou moins disloquée.

La veine porte 1 a sa paroi réduite à l'endothélium 2 dont les cellules volumineuses font saillie dans sa lumière, l'une d'elles, 3, a pris l'aspect d'une cellule mononucléaire et est prête à desquamer. En 5 l'artériole réduite également à sa paroi endothéliale.

Les capillaires biliaires 6 ne sont plus reconnaissables qu'à leurs cellules épithéliales.

Les cellules fixes se transforment en cellules lympho-conjonctives 7 dont quelques-unes se libèrent et donnent des macrophages 8. En 9, une cellule souche. 13. Hématie nucléée.

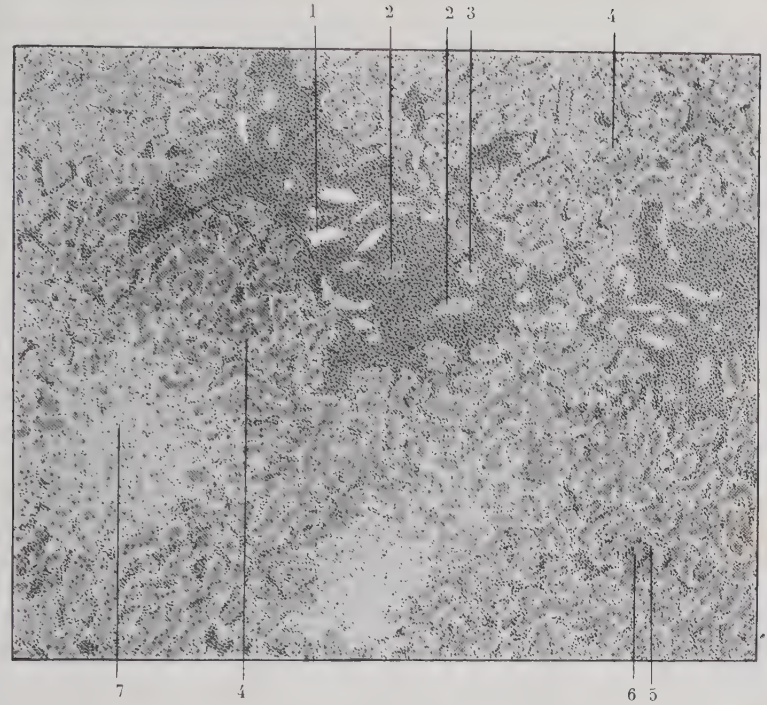

FIG. 1.

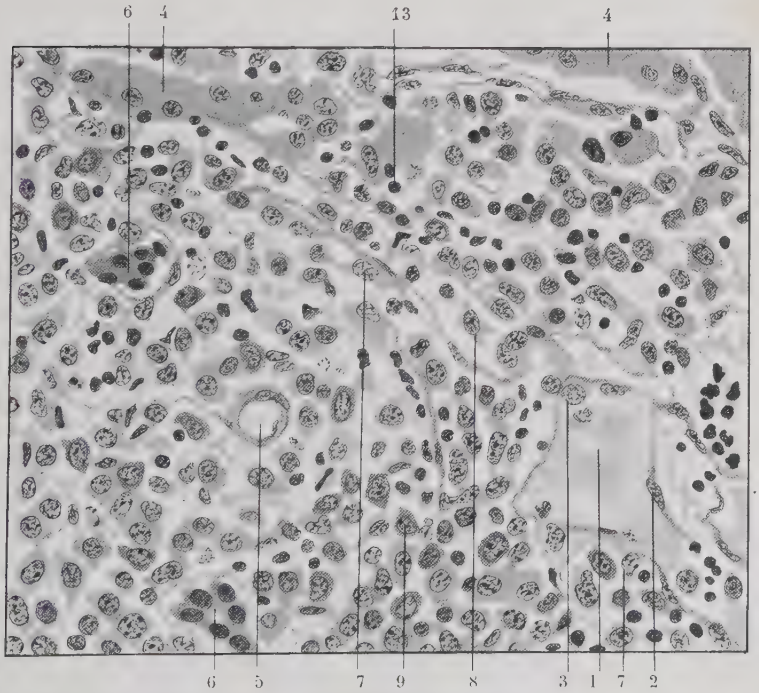

FIG. 2.

G. STEINHEIL, ÉDITEUR

Du côté des formations lymphoïdes de la base de la langue et du cercle péripharyngé se retrouvent les mêmes lésions.

§ 7. — Gencives.

Nous n'avons pu les étudier nous-même à cause de l'altération des tissus dans nos cas, et nous reproduisons la description de MM. Fiessinger et Marie :

« L'épithélium stratifié de la gencive présente un aspect normal, les assises cellulaires sont régulières. Les lésions siègent dans la couche sous-épithéliale. Elles consistent en des hémorragies diffuses et des lymphomes Chaque papille est remplie d'un véritable amas de globules rouges, plus ou moins altérés, leur abondance accentue les saillies papillaires. Au-dessous de cette couche et plus profondément, on voit une zone lymphomateuse, elle forme une nappe régulière où se découvrent de nombreux mononucléaires à noyaux pâles et pauvres en chromatine et de nombreux lymphocytes. Dans ces deux couches, hémorragique et lymphomateuse, cheminent des capillaires distendus, à parois altérées et rompues, ou bien des capillaires bouchés par des amas de globules blancs dégénérés et picnotiques. »

§ 8. — Estomac.

Les lésions de l'estomac sont souvent indiquées. Il s'agit d'amas lymphomateux sous-muqueux avec une infiltration périglandulaire plus ou moins intense de cellules jeunes ; mais les glandes conservent leur aspect normal, parfois les lymphomes peuvent s'altérer et sont liés à des hémorragies.

§ 9. — Intestin.

L'appareil lymphoïde de l'intestin est très fréquemment envahi, dans le quart des cas environ, d'après la statistique que nous avons pu faire, encore cette proportion doit-elle être faible, car beaucoup d'auteurs n'ont pas vérifié au point de vue histologique

les follicules clos ou les plaques de Peyer qu'ils trouvaient normales macroscopiquement.

Les plaques de Peyer et plus souvent les follicules clos sont considérablement augmentés de volume, saillants dans la cavité intestinale, rarement ulcérés, leur coupe les montre constitués par une masse de cellules jeunes dans un tissu réticulé mal délimité rappelant en somme l'aspect des ganglions.

En outre, la couche sous muqueuse est le siège d'une infiltration diffuse qui pénètre entre les glandes et les sépare les unes des autres, transformant la sous-muqueuse en une nappe d'aspect lymphoïde.

Appendice. — Son étude n'est indiquée que dans un très petit nombre d'observations, nous l'avons trouvé volumineux, légèrement turgescent. Sa coupe montre la conservation des follicules qu'il contient, mais tout le tissu sous-muqueux est envahi par la prolifération lymphoïde, de telle sorte que l'appendice nous paraît dans notre cas I, former une seule masse lymphomateuse embryonnaire. Il y a une ressemblance absolue entre les lésions de l'appendice et celles de l'intestin.

§ 10. — Thymus.

A côté des proliférations de tissu embryonnaire là où se trouvent normalement des formations lymphoïdes, nous devons insister particulièrement sur la reviviscence du thymus. Il est constamment augmenté dans toutes les observations portant sur des sujets jeunes, mais il est aussi noté, assez fréquemment, dans des autopsies d'adultes. Nous avons pu en constater la présence dans notre cas III. Notre collègue Jollivet, dans un cas inédit dont il a bien voulu nous communiquer les pièces, a trouvé chez une femme de 24 ans un thymus du poids de 40 grammes. Nous trouvons la présence du thymus indiquée dans 16 cas sur 73 autopsies.

Il nous apparaît constitué par une couche unique de cellules embryonnaires arrondies prenant très fortement les couleurs basiques sans protoplasma appréciable. Il n'y a pas de différencia-

tion appréciable entre la couche corticale et la partie médullaire, nous n'y avons pas retrouvé de corpuscules de Hassal.

§ 11. — Reins.

Les altérations des reins sont très variables, nous avons vu que l'albuminurie et l'hématurie étaient fréquentes, aussi trouve t-on des lésions de néphrite le plus souvent discrètes. gros rein le plus souvent et au point de vue histologique, état trouble et desquamation des cellules épithéliales.

Il ne s'agit là que de lésions secondaires dues selon toute probabilité à l'agent inconnu de la leucémie aiguë, mais ces lésions n'ont rien de spécifique.

On trouve cependant des lésions d'ordre leucémique. Quelques auteurs décrivent des lymphomes du rein, à vrai dire il s'agit là d'une lésion rare, car elle n'est pas fréquemment signalée.

Pour nous, sur les cas qu'il nous a été possible d'étudier, nous n'avons vu la lésion réellement marquée que dans notre cas III.

Le plus souvent il s'agit d'infiltration diffuse peu marquée existant surtout au niveau des vaisseaux et de la voûte artérielle.

Dans les cas intenses, le parenchyme rénal semble transformé en une *masse lymphomateuse* uniforme, de telle sorte que les tubes urinifères, les glomérules tranchent par leur couleur rosée sur le fond noir et granuleux formé par les petites cellules. La lésion est plus marquée au niveau de la zone corticale qu'au niveau des pyramides qui restent claires.

Dans la zone corticale même il y a des nuances, et à distances régulières on voit des bandes plus sombres d'infiltration qui dessinent les pyramides de Ferrein. Au niveau des glomérules, la masse est plus dense qu'autour des tubes contournés, de telle sorte que le glomérule se détache au milieu d'un véritable nodule. La disposition topographique de cette infiltration indique que son développement est en rapport certain avec la distribution vasculaire.

Si nous étudions le *tissu interstitiel* à l'immersion, nous voyons

qu'il est composé uniquement de cellules mononucléaires, que dans notre cas III nous ne saurions identifier d'une manière certaine ni à des lymphocytes ni à des cellules embryonnaires.

Au milieu de ces cellules nous ne retrouvons plus de tissu conjonctif, seuls se distinguent des cellules à noyaux volumineux allongés dont quelques uns ont leurs axes disposés suivant une même direction et qui apparaissent nettement comme des cellules conjonctives en voie de transformation.

Les *vaisseaux* sont apparents, mais leur paroi est mal séparée du tissu voisin et par place les noyaux se gonflent et semblent évoluer vers la cellule lympho-conjonctive.

Il ne nous semble donc pas que la transformation que nous constatons au niveau du rein soit due à un apport cellulaire, mais que, au contraire, elle est due à une transformation embryonnaire *in situ* du tissu conjonctif.

§ 12. — Cœur.

Beaucoup d'observations indiquent, sans y insister, la dégénérescence graisseuse du myocarde, nous ne l'avons pas constatée, il nous semble au contraire que la fibre cardiaque a conservé son intégrité. Dans les interstices conjonctifs au niveau des vaisseaux, on constate la présence de quelques cellules embryonnaires. Elles peuvent se réunir en véritables lymphomes et parfois à ce niveau les fibres musculaires sont sectionnées par la néoformation.

Sous le péricarde il est fréquent, pour ne pas dire constant, de trouver des suffusions hémorragiques extrêmement nettes, quelques auteurs ont à ce niveau décrit des lymphomes sous-péricardiques ; Fiessinger et Marie ont vérifié ce point et ont constaté en effet la présence de petits lymphomes sous-péricardiques qu'ils mettent en rapport avec l'hémorragie.

Nous avons, à propos de la clinique, signalé quelques cas d'endocardite, ils n'offrent, au point de vue anatomo-pathologique, rien de particulier.

Péricarde. — Outre les suffusions hémorragiques que nous

PLANCHE V

Aspect du rein à un faible grossissement
(Obs. III. Grossissement : 60/1).

Tout le parenchyme rénal est en quelque sorte dissocié par l'infiltration embryonnaire massive.

Cette infiltration est particulièrement marquée autour des glomérules 1 et de la pyramide de Ferrein 2. Les tubes urinifères 3 sont séparés les uns des autres, comprimés et étranglés 3'. En 4, vestige d'un vaisseau dégénéré.

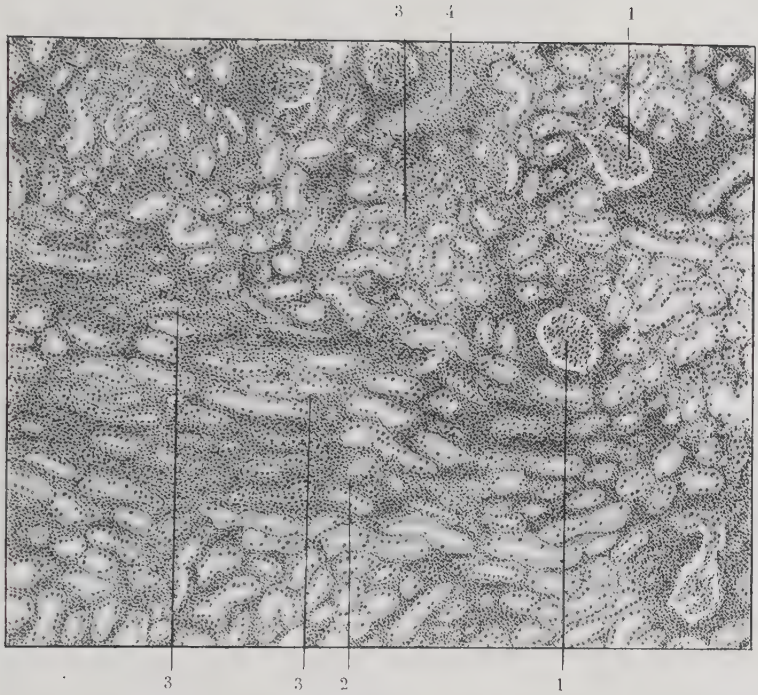

Fig. 1.

G. Steinheil, Éditeur

venons de signaler, il est très fréquent de trouver une petite quantité de liquide séreux.

§ 13. — Poumon.

Nous trouvons au niveau du poumon deux ordres de lésions, les unes dues à la leucémie, qui sont des lésions d'infiltration cellulaire due surtout à l'apport par le sang au niveau des interstices alvéolaires des nombreux leucocytes qu'il contient.

Les autres plus rares, et qui sont des lésions d'infection ; pneumonie, œdème des bases ou parfois infarctus.

Plèvre. — Il est fréquent de constater des suffusions hémorragiques sur les deux feuillets, la présence de liquide pleural est fréquemment signalée, soit pleurésie séreuse, soit hémorragique. Il n'a pas été fait d'étude cytologique pendant la vie du malade, cet épanchement passe le plus souvent inaperçu.

Péritoine — Nous n'avons pas étudié le péritoine même, et cette étude n'est signalée par aucun auteur, peut être pourrait-on y trouver des lésions de prolifération embryonnaire.

Comme la plèvre et le péricarde, il présente des suffusions hémorragiques. Fréquemment on trouve une petite quantité de liquide ascitique le plus souvent inappréciable en clinique ; dans le cas Hirtz, Delamare et Génevrier, le liquide était hémorragique et l'on y retrouvait les mêmes petites cellules que dans le sang.

§ 14. — Cerveau.

L'*hémorragie cérébrale* est assez fréquente, nous l'avons vu relevée 11 fois, soit un cas sur 7, ce n'est le plus souvent qu'une découverte d'autopsie, cependant dans trois cas, l'hémorragie avait donné des symptômes d'hémiplégie.

Cette hémorragie siège dans le centre ovale, et ne paraît pas différer comme localisation de l'hémorragie cérébrale habituelle.

Il n'est pas donné dans les observations de description histolo-

gique du foyer, ni des artères cérébrales, et nous n'avons pas rencontré cette lésion.

Cependant Fiessinger et Marie notent, au-dessous de la substance grise et dans le cervelet, des îlots lymphomateux. Il s'agit de nappe étendue et uniforme formée de cellules mononucléées à petits noyaux sombres et à grands noyaux clairs entre lesquels se glissent de nombreux globules rouges. Ces nodules lymphomateux sont signalés par quelques auteurs, mais d'une manière très imprécise.

Du côté des autres organes, *pancréas*, *thyroïde*, *surrénales*, il ne nous paraît pas qu'il y ait de lésion particulière, si ce n'est l'aspect particulier qu'offrent les vaisseaux et qui est uniquement dû à la richesse du sang en leucocytes.

§ 15. — Organes génitaux.

Du côté des organes génitaux, nous avons vu en clinique qu'il pouvait y avoir du *priapisme*; dans ces cas on a relevé dans l'un une compression au niveau de l'issue des nerfs lombaires, dans l'autre un lymphome prostatique.

On peut aussi constater des lymphomes dans le testicule ou l'ovaire, mais ces lèsions ne sont qu'indiquées dans de très rares observations.

Du côté de l'utérus, dans notre cas I, nous avons constaté des lésions de métrite, mais nous ne pouvons pas conclure qu'elles aient un rapport certain avec l'affection.

§ 16. — Peau.

Nous avons étudié aux complications une série de manifestations cutanées qu'avec Audry nous avons classées sous le nom de *leucémides*.

Ce sont des lésions rares, et l'anatomie pathologique n'en est pas encore faite. Cependant Sabrazès, dans le cas de Picot, fit une biopsie qui lui montra un amas de cellules d'apparence lymphoï-

des dans un réticulum conjonctif comparable à celui du ganglion. Schultze constate une infiltration leucocytaire, dans l'épaisseur du corps papillaire. Il ne nous a pas été possible, d'après les descriptions des auteurs, de nous faire une idée nette de la forme cellulaire ni de la réaction conjonctive.

§ 17. — Résumé.

En somme l'étude des organes nous montre une réaction embryonnaire de tous les tissus de la série hémolymphopoïétique. Les organes les plus atteints sont ceux qui ont conservé leur spécifité en vue de cette fonction, ganglions, rate, moelle osseuse, sans que l'on puisse établir quelle est la prédominance de l'un ou l'autre de ces organes.

La réaction est surtout embryonnaire et les caractères histologiques ne sont pas dans la majorité des cas en faveur d'une évolution plus myéloïde que lymphoïde.

Les organes qui, comme le foie ou le thymus, ont perdu la fonction hémolymphopoïétique sont susceptibles de la récupérer ; là encore il s'agit de formations embryonnaires. On peut les retrouver à titre d exception dans d'autres organes tels que le rein, le myocarde, la peau, etc.

La réaction qui nous paraît caractériser ces lésions est une réaction lymphoconjonctive s'étendant non pas à tel ou tel organe, mais au tissu émané du feuillet mésodermique dans quelque organe que l'on puisse le retrouver. La cellule embryonnaire que l'on rencontre dans le sang circulant et dans les différents organes est le caractère essentiel qui permet de reconnaître cette réaction.

CHAPITRE VIII

HISTOGÉNÈSE

Quelle situation occupe la leucémie aiguë dans le cadre des maladies du système leucopoïétique ? La division qui nous sert encore de base pour les leucémies est celle d'Ehrlich :

I. — La *leucémie lymphogène* caractérisée par un accroissement de globules blancs portant sur les mononucléaires ordinaires du sang à protoplasma clair, issus du tissu lymphoïde.

II. — La *leucémie myélogène* caractérisée : 1° par l'augmentation numérique progresssive des leucocytes ordinaires du sang qui sont les polynucléaires neutrophiles, éosinophiles et à type de Mastzelle ; 2° par l'exode en quantité considérable dans les vaisseaux périphériques de cellules normalement absentes du sang circulant, à savoir : des myélocytes neutrophiles, des myélocytes éosinophiles, des myélocytes à type de Mastzelle et enfin des hématies nucléées.

Se basant sur la forme des cellules en circulation dans le sang, Ehrlich, Pinkus admettent que la leucémie aiguë est une leucémie *lymphoïde*. Castaigne et Rathery [1] admettent cette opinion, pour eux la leucémie aiguë est toujours due à une réaction lymphoïde, elle est caractérisée non seulement par son évolution rapide, mais encore par l'hypergénèse constante du tissu lymphoïde.

« Les observations, disent-ils, rapportées sous le nom de leucémie aiguë myélogène ou de leucémie aiguë splénomyélogène se rapportent à des cas de leucémie lymphatique avec prédominance des lésions soit dans la moelle des os, soit dans la rate. Il se produirait dans la moelle une véritable reviviscence du tissu lym-

(1) Castaigne et Rathery (article Leucémie aiguë, in *Manuel des maladies de l'appareil circulatoire et du sang.*

phoïde qui en aurait imposé pour un processus myélogène, mais qui est, au contraire, un processus lymphogène au premier chef. De telle sorte que jusqu'à présent les leucémies aiguës connues sont des leucémies lymphatiques. »

Cependant Gilbert et Weil disent dans leur second mémoire : « La leucémie aiguë est d'apparence lymphatique, mais plutôt, en réalité, myélocytaire. »

Cette dernière opinion tend à prévaloir ; la plus part des auteurs, Pappenheim entre autres, la soutiennent, et nous trouvons, exposée par Aubertin [1], la *théorie myélogène.*

Il s'appuie sur trois sortes d'arguments : cliniques, hématologiques et anatomiques.

Cliniques. — « La tuméfaction ganglionnaire est peu marquée ou absente » ; nous ne saurions admettre cet argument, car nous avons montré qu'il y avait toujours une réaction ganglionnaire, quelquefois retardée, mais toujours appréciable. Il y a une réaction de la moelle marquée par des douleurs osseuses, c'est là en effet un symptôme fréquent, en rapport avec l'hyperplasie médullaire.

Hématologiques. — Réaction myélocytaire et normoblastique. Elle n'est pas ainsi que certains auteurs l'admettent due à l'irritation médullaire. En effet, dans la leucémie lymphogène où la moelle est prise secondairement, il n'y a pas de myélocytose du sang. La myélémie doit être considérée comme d'origine médullaire et appartient en propre à la maladie au même titre que la mononucléose particulière.

La cellule mononucléaire non granuleuse à protoplasma basophile est due à la même cause et est de même origine, car ce n'est pas une cellule lymphoïde, mais une cellule primordiale, laquelle fait également partie de la série myéloïde.

Anatomiques. — La rate et les ganglions sont moins atteints que la moelle et leur architecture générale est conservée, la moelle diaphysaire au contraire est entièrement transformée

(1) Aubertin, Origine myéloïde de la leucémie aiguë, *Semaine médicale*, 14 juin 1905.

en moelle rouge, et la cellule proliférée est uniquement le mononucléaire spécial. Nous ne croyons pas cet argument valable dans sa totalité. En effet, d'une part la moelle osseuse n'est pas transformée complètement, et de nombreuses observations sont là pour le prouver. D'autre part, la rate et les ganglions sont atteints tout autant, et leur architecture générale est profondément modifiée, ce qui ne va pas du reste absolument contre la théorie soutenue par Aubertin, puisque cette transformation les rapproche de la formation médullaire.

Il n'est pas douteux que dans la leucémie aiguë il y ait une réaction myéloïde tout autant que lymphoïde, sinon plus.

Mais pouvons-nous trancher la question de priorité dans les lésions, Melland et Dennig ne trouvent pas de lésions de la rate et des ganglions avec une moelle diaphysaire entièrement hyperplasiée, d'autres auteurs et nous-même, avec une grosse rate et de volumineux ganglions en réaction trouvent une moelle avec une réaction très minime. Tout ce que nous pouvons conclure, c'est que les trois systèmes sont également pris avec des alternatives de plus ou de moins.

Mais sans doute, il s'agit d'un réveil hématopoïétique au niveau des organes dans lesquels la fonction était éteinte. Il s'agit d'une réaction myéloïde généralisée et non pas localisée à la moelle osseuse. Nous savons par les travaux de Dominici que ce réveil est possible et que l'on peut obtenir expérimentalement la transformation myéloïde de la rate. Le foie primitivement l'organe hématopoïétique prépondérant serait susceptible du même retour, dans la leucémie myéloïde par exemple.

S'agit-il vraiment d'une involution myéloïde dans le foie et la rate ? Il nous semble que ce n'est pas réellement une réaction myéloïde, mais qu'elle est seulement embryonnaire. Les cellules qui prennent part à la constitution du nodule périportal ne sont pas des cellules myéloïdes, les myélocytes et les hématies nucléées fréquentes au niveau du foie sont beaucoup plus contenues dans les espaces intertrabéculaires. Ce que nous trouvons au contraire dans l'espace porte, c'est presque uniquement des

cellules embryonnaires, soit cellules souches, soit cellules lympho-conjonctives.

Le ganglion apparaît comme un ganglion embryonnaire, il n'y a plus de follicule ni de centre germinatif, mais une seule masse de cellules jeunes dont on ne saurait dire si elles appartiennent à la série médullaire ou lymphoïde.

Enfin nous trouvons dans les organes éloignés du groupe leucopoïétique des nodules embryonnaires : le rein peut être transformé en une masse uniforme au milieu de laquelle tranchent les éléments épithéliaux, la même formation se retrouve sous le péricarde, dans l'hypoderme, dans la substance cérébrale.

Mais en même temps que la prolifération des cellules embryonnaires, nous assistons à une transformation du tissu conjonctif. Les parois des vaisseaux prennent un aspect réticulé ou disparaissent, le fibroblaste perd son aspect et prend celui de la cellule lympho-conjonctive. Cette réaction, nous la retrouverons au niveau du foie, au niveau de la rate ou des ganglions, au niveau du rein, partout où s'est insinuée la lame mésenchymateuse de l'embryon. Il y a une sorte de rappel à sa forme primitive fait par un tissu jadis uniforme et adressé à toutes ses formes différenciées. Ce rappel s'accompagne d'une sorte d'incapacité à dépasser le premier stade de cette évolution, d'où la mise en circulation de cellules n'ayant pas encore atteint leur maturité.

En un mot il n'y a non pas réaction lymphogène ou myélogène, mais réaction embryonnaire [1].

(1) Nous avons eu l'occassion de lire récemment un ouvrage dans lequel M. Fischer, après avoir montré quelle est l'évolution du système hémoleucopoïétique chez l'embryon montre sa réviviscence chez l'adulte et la signale en particulier dans la leucémie aiguë (*Myeloische Metaplasie und fœtale Blutbildung*, Berlin, H. Fischer, 1909).

CHAPITRE IX

CHLOROME

Nous croyons devoir étudier le chlorome dans un chapitre à part en raison des nombreux points de similitude qu'il présente avec la leucémie aiguë. Nous ne voulons pas cependant faire une étude complète de cette affection. Nous donnons le résumé de quatre observations récentes qui suffisent à faire la comparaison, renvoyant pour une étude plus complète au travail de Benjamin et Sluka [1] qui contient une bibliographie très complète et un tableau récapitulatif de 45 cas publiés jusqu'à eux.

La première observation est de Burns ; Aran à cause de sa couleur, lui donna le nom de cancer vert, Virchow le considère comme un sarcome, Recklinghausen le met en rapport avec la leucémie et les myélomes, M. Menetrier en fait un type combiné de lymphomatose et de lymphocytome.

Etiologie. — Le chlorome atteint tous les âges et tous les sexes, cependant on compte 50 0/0 d'enfants et il atteint avec une notable prédilection le sexe masculin. Nous ne savons rien des causes qui le provoquent.

Symptômes. — Nous retrouvons dans l'évolution du chlorome tous les symptômes que nous avons notés dans la leucémie aiguë, pâleur, hémorragies multiples, purpura, stomatite assez fréquente, hypertrophie des ganglions et de la rate, douleurs osseuses, fièvre plus ou moins élevée. L'évolution se fait de même en quatre à six mois, parfois moins.

(1) Benjamin et Sluka, das Chlorom, *Jahrbuch für Kinderheilkunde*, 1907, p. 87.

Ce qui caractérise l'affection au point de vue clinique est la présence de tumeurs, parfois uniques, généralement multiples et se produisant d'une façon presque simultanée. Leur siège de prédilection est les os du crâne, particulièrement les temporaux. Elles ont une forme arrondie, sont dures à la pression, douloureuses sous la main qui palpe, la peau est mobile sur elles, elles sont adhérentes au plan profond.

Leur présence au niveau du crâne amène de fréquents troubles de compression. Ils sont marqués surtout au niveau des organes des sens ; l'exophtalmie par tumeur rétrobulbaire, la surdité, la paralysie ou la névralgie faciales sont souvent le premier symptôme du chlorome.

Dans le cas de Jacobaeus, nous voyons une véritable éruption de petits chloromes sous-cutanés.

Ces tumeurs ont à la coupe une couleur verte qui imprime parfois à la peau par transparence une sorte de teinte dichroïque.

Les urines peuvent parfois affecter la même couleur verte.

Le pigment est le caractère le plus net du chlorome, on en a fait tour à tour un dérivé du pigment biliaire, un produit de putréfaction. Pour certains auteurs, il s'agirait de globules graisseux, le pigment est en effet soluble dans l'éther et l'alcool ; pour Reynolds, il s'agirait d'acides graisseux combinés au fer. Cette couleur verte disparaît rapidement, mais reparaît sous l'influence des agents réducteurs.

Sang. — La formule sanguine du chlorome se rapproche de très près de celle de la leucémie aiguë.

Le chiffre des hématies est plus ou moins diminué, la valeur globulaire n'est pas abaissée, il y a fréquemment des hématies nucléées.

Le chiffre des leucocytes varie entre 20.000 et 70.000, on l'a vu monter jusqu'à 743.500.

La cellule caractéristique a 10 à 20 μ avec un protoplasma basophile, plus étendu, suivant Treadgold, que celui de la cellule primordiale de la leucémie aiguë, la plupart des auteurs l'identi-

fient avec le grand lymphocyte d'Ehrlich ; on rencontre aussi parfois quelques myélocytes.

On décrit une seconde forme comme myéloïde dans laquelle nous retrouvons cette cellule souche, des myélocytes plus nombreux et des cellules décrites par Sternberg deux fois plus grandes qu'un lymphocyte à large protoplasma dont 85 0/0 contiendraient de très fines granulations : il le nomme pseudo-lymphocyte neutrophile. Nous avons constaté des cellules semblables dans la leucémie aiguë.

Anatomie pathologique. — La rate, le foie, les ganglions sont augmentés. Il est fréquent de constater dans les ganglions une couleur verte semblable à celle des tumeurs osseuses ; certains cas de chlorome même ont été rapportés dans lesquels le diagnostic a été fait sur cette couleur verte sans qu'il y ait de tumeurs osseuses.

La répartition des cellules dans la rate, les ganglions, le foie rappelle de tout point ce que nous avons décrit pour la leucémie aiguë.

Les os longs présentent rarement des tumeurs, la moelle osseuse diaphysaire présente généralement un certain degré de transformation embryonnaire.

Ce sont surtout les os plats qui sont atteints. Nous avons remarqué que dans la leucémie en général les os atteints sont ceux où la moelle contenue dans un canal est séparée de la table dure de l'os compact et perd de bonne heure sa fonction hématopoïétique. Dans le chlorome, au contraire, la lésion atteint des os spongieux dans lesquels la moelle osseuse reste rouge et active ; dans ce cas ce n'est plus la moelle osseuse même qui est prise, mais bien la moelle sous-périostée.

La tumeur siège sous le périoste qui la limite d'une part, la table osseuse de l'autre, elle peut s'étendre plus ou moins loin, elle n'est pas envahissante et destructrice et elle respecte le plus souvent l'os sur lequel elle se développe (Pinkus). Elle siège sur les os plats : crâne, omoplate, sternum, côtes, vertèbres. Elle est rarement unique et les différentes tumeurs parfois nombreu-

ses, que présente le même sujet, sont généralement contemporaines. Il n'y a pas à proprement parler de métastases.

A la coupe la tumeur présente une consistance lardacée, une couleur verdâtre, cette couleur du reste peut être assez peu marquée, elle s'efface assez vite à l'air libre, se perd dans les liquides conservateurs ; cette décoloration est due à l'oxydation : car il est possible de la faire réapparaître par les agents réducteurs (Treadgold).

La structure est celle des lymphomes en général : réticulum plus ou moins serré, qu'il est facile de mettre en valeur par le pinceautage, maintenant dans ses mailles des amas de lymphocytes. Ce sont surtout des cellules du type gros lymphocyte d'Ehrlich à noyau clair et protoplasma basophile, les mêmes qui sont en circulation dans le sang. Elles donnent la réaction oxydante par la phénylène diamine et la teinture de gaïac.

Tout dans le chlorome, clinique, anatomie, hématologie nous permet de rapprocher le chlorome de la leucémie aiguë.

Devons-nous cependant les éloigner l'un de l'autre parce que celui-là présente des tumeurs absentes dans celle-ci ? Nous le devrions si ces tumeurs présentaient quelqu'un des caractères propres aux tumeurs malignes, mais nous ne voyons pas dans le chlorome une tumeur primitive qui essaime et se généralise, au contraire les tumeurs sont multiples d'emblée. La tumeur n'est pas destructive comme le serait un cancer. Elle n'atteint pas indifféremment tous les viscères pour s'y transplanter avec ses caractères propres et y vivre d'une vie parasitaire, son tissu restant séparé du tissu avoisinant comme nous pouvons le voir dans certaines formes de lymphomes malins.

Au contraire, les organes envahis le sont dans leur masse, sans qu'il y ait destruction de l'élément noble, dans le foie par exemple, la cellule hépatique plus ou moins altérée n'est cependant pas détruite par le tissu de nouvelle formation ; il n'y a pas à proprement parler néoplasie, avec hétéroplasie, mais seulement hypertrophie avec métaplasie. Notons en effet que la lésion se

localise uniquement aux tissus ayant même origine et mêmes fonctions hémolymphopoïétiques.

Au reste on a publié un certain nombre de cas dans lesquels il n'y avait pas de tumeurs osseuses, mais seulement une teinte verte des ganglions, tel le cas I de Treadgold. Le cas de Waldstein, dans lequel le début fut annoncé par des urines verdâtres et dans lequel seul les ganglions médiastinaux avaient une coloration verdâtre. Green trouve une moelle osseuse fémorale verdâtre ; les cas de Brammwell, de Plimmer[1] rentrent aussi dans ces cas intermédiaires.

N'avons-nous pas vu d'autre part que, dans le groupe des leucémides compliquant la leucémie aiguë, rentrent de petites tumeurs cutanées, qui offrent elles aussi la texture du lymphome et peuvent être rapprochées des tumeurs chloromateuses ?

Sans accepter entièrement la classification donnée par Türck des lymphomatoses, nous tenons à remarquer cependant que cet auteur groupe ensemble la leucémie aiguë et le chlorome.

Il nous semble donc que, sans forcer les faits, le chlorome doit rentrer dans le cadre de la leucémie aiguë, il partage tous ses caractères étiologiques cliniques, anatomiques ; il en constitue une forme très particulière rare et d'autant plus importante qu'elle est plus caractérisée.

(1) Rapportés par Treadgold, Chlorome et leucémie lymphatique aiguë, *Quarterly journ. of med.*, avril 1908, p. 267.

CHAPITRE X

DIAGNOSTIC

Le syndrome clinique étudié depuis Ebstein sous le nom de leucémie aiguë, est susceptible d'être confondu avec beaucoup d'autres affections dont les unes rentrent dans le cadre des infections ; les autres, au contraire, dans celui des maladies de l'appareil hémolymphopoïétique ; les erreurs sont faciles à commettre même par des observateurs avertis,et notre observation V en est le témoignage dans laquelle le diagnostic hésita entre la tuberculose, la méningite, une septicémie d'origine inconnue, et où le diagnostic ne fut pas soupçonné même à l'autopsie, il fallut l'étude histologique pour le faire porter. Quelques erreurs sont signalées par les auteurs dans les observations que nous avons résumées et que nous indiquons à mesure. Nous donnerons autant que possible, la formule hématologique dans chacune des affections, l'étude comparative de ces formules étant le principal critérium pour différencier la leucémie aiguë des maladies qui lui ressemblent.

Typhoïde. — Dans quelques cas l'affection a débuté par quelque fatigue, des épistaxis, auxquelles ont succédé un abattement considérable et de la fièvre, aussi le premier diagnostic porté a-t-il été celui de fièvre typhoïde (Veszpremi); dans quelques cas on a fait le séro-diagnostic de Widal qui n'a donné aucun résultat. Le diagnostic fait restait donc incertain si la recherche de la formule hématologique n'était venue l'établir. Déjà par la clinique il est possible d'éviter l'erreur : la fièvre est plus irrégulière, l'état de la bouche rappelant le noma apparaît généralement au début et manque dans la typhoïde, la pâleur est

beaucoup plus marquée dans la leucémie aiguë, et d'autre part le « tuphos » est moindre, le malade est abattu, mais très présent, il a toute son intelligence.

Formule hématologique de la typhoïde : leucopénie : 1.000 à 2.000, le taux leucocytaire se relève pendant la convalescence ; au début, polynucléose, plus tard mononucléose à grandes formes.

Tuberculose. — Plusieurs observateurs et nous-même, frappés au début de cette période d'abattement sans cause du malade, de sa pâleur, de l'amaigrissement qu'il accuse, ont pensé à une tuberculose aiguë.

La présence de quelques ganglions, parfois de crachats sanglants, la fièvre à grandes oscillations, la dyspnée, incitent encore à ce diagnostic. Parfois même on peut trouver quelques légers signes à l'auscultation, mais l'absence de symptômes stéthoscopiques n'est pas pour faire rejeter l'idée de tuberculose aiguë. Cependant les antécédents de ces malades sont en général nuls, indemnes de tout commémoratif de tuberculose. Là encore c'est un symptôme nouveau ou l'examen du sang, systématiquement fait, qui met sur la voie du diagnostic.

Endocardite. — L'allure infectieuse de la maladie, l'aspect bouffi et blafard du malade, le léger œdème des membres, le purpura pourraient faire penser à cette affection ; en fait, aucun observateur ne mentionne cette erreur possible, et les signes stéthoscopiques indiqués dans la plupart permettent de l'éviter.

Néphrite aiguë. — Dans le cas rapporté par Aguinet et Ribadeau-Dumas, c'est par l'œdème avec albuminurie et hématurie que l'affection a débuté ; le diagnostic clinique fut celui de néphrite aiguë, ce n'est que plus tard, en présence des symptômes anormaux de stomatite avec éruption de leucémides que l'on chercha par l'étude de la formule hématologique a établir un nouveau diagnostic et que l'on confirma celui de leucémie aiguë.

Ce sont les lésions bucco-pharyngées qui, par leur précocité et leur prédominance, tendent le plus à faire partie des diagnostics erronés, d'autant plus qu'à ce moment l'hypertrophie ganglionnaire est localisée au cou et que la rate n'est pas encore appréciable en clinique.

Hypertrophie amygdalienne. — C'est chez l'enfant une affection très fréquente et c'est à elle que le clinicien pensera immédiatement en voyant un enfant pâle, légèrement abattu et dyspnéique chez lequel il constate un isthme du gosier obstrué par des amygdales arrivant au contact l'une de l'autre. C'est ce qui est arrivé dans les cas de Stirnimann (9), de Fabian et Nægeli (103), dans notre observation II. L'erreur dans ce cas n'est pas sans importance, car nous voyons par ces observations que l'amygdalotomie a eu la plus mauvaise influence sur la maladie qui sembla en recevoir un coup de fouet et évolua à partir de ce moment avec une grande vitesse. Ghérardo Ferreri (63) insiste sur l'importance de ces formes au point de vue des spécialistes et croit que souvent elles passent inaperçues.

L'étude hématologique nous semble donc être nécessaire avant de pratiquer l'amygdalotomie, puisque dans quelques cas elle pourrait éviter une erreur de diagnostic et une intervention consécutive fatale pour le sujet.

Il serait du reste intéressant de connaître l'état du sang dans l'hypertrophie des amygdales, organe lymphoïde, mais nous ne croyons pas que semblable étude ait été faite.

Abcès de l'amygdale. — La présence d'une plaque grisâtre sur une amygdale seule hypertrophiée et sanguinolente peut aussi causer une erreur, c'est ainsi que Ponfick incisa une amygdale, croyant à un abcès ; à vrai dire celui-ci nous paraît avoir une évolution beaucoup plus rapide que celle de la leucémie aiguë et ne pas prêter en général à erreur. La formule sanguine est dans ce cas la polynucléose avec hyperleucocytose.

Diphtérie. — Il n'en est pas de même de la diphtérie. La

période prodromique dans la leucémie aiguë peut manquer ou être courte, l'aspect blafard du malade, l'adénopathie, la bouche fuligineuse et fétide, la gorge recouverte de fausses membranes donnent bien l'aspect de certaines diphtéries toxiques, il faut alors rechercher la rate, les ganglions axillaires et inguinaux qui restent indemnes dans la diphtérie. L'étude de la fausse membrane mais surtout la recherche du bacille de Klebs-Löffler permettent d'éviter l'erreur ; la constatation de la formule propre à la leucémie aiguë assurera le diagnostic.

Dans la diphtérie on constate une hyperleucocytose avec polynucléose, d'autant plus prononcée que l'affection est plus grave.

Schultze, Jeanselme et Weil, notre observation III rapportent des cas de semblable confusion,et là encore ce n'est pas sans conséquence grave. Nous voyons en effet l'injection de sérum pratiquée dans un but curatif donner lieu à un hématome.

Syphilis. — Dans le cas de Vetzpremi, l'ulcération buccopharyngée fut prise pour une gomme ; l'on pourrait croire aussi à un chancre de l'amygdale, mais cette erreur nous semble facile à éviter, la leucémie est plus douloureuse, la bouche plus fuligineuse et fétide, l'atteinte de l'état général plus marquée, les ganglions sont plus gros, plus nombreux, moins durs et moins lisses que dans la syphilis.

Dans la syphilis on constate de l'hyperleucocytose avec polynucléose, de l'éosinophilie, quelques matzelle et des hématies nucléées.

La stomatite ulcéromembraneuse peut prêter à confusion à un examen superficiel, l'atteinte de l'état général, l'anémie sont beaucoup moins marquées, la lésion beaucoup plus circonscrite, moins nettement gangréneuse.

La recherche de l'association fuso-spirillaire de Vincent peut aider au diagnostic. Mais beaucoup plus l'évolution essentiellement différente des deux affections.

Noma. — A vrai dire il n'y a pas de diagnostic différentiel

entre la stomatite de la leucémie aiguë et le noma de la bouche, cette stomatite étant un véritable noma, il s'agit là beaucoup plutôt d'un diagnostic étiologique. Le noma est toujours secondaire à quelque affection : rougeole en particulier, le noma de la leucémie aiguë est primitif, aussi devra-t-on se défier surtout de tout noma d'apparence primitif, et pratiquer l'examen du sang.

Stomatite (mercurielle, phosphorée). — L'erreur entre les différentes formes de stomatite et la leucémie aiguë est possible, et Lancereaux (*Tr. Path.*, 1871, p. 147) rapporte l'observation d'un ouvrier travaillant le phosphore, succombant à des accidents de stomatorragie, d'hématurie et de mælena, dont la rate avait 12 centimètres de longueur, le foie 33 cent. × 20 et dont les globules blancs étaient aux globules rouges comme 1 est à 4.

Scorbut. — C'est là un diagnostic auquel tous les auteurs ont pensé, et nous avons décrit une forme pseudo-scorbutique, cependant dans aucune observation on ne s'y est arrêté. Cela tient à ce que la leucémie aiguë est sporadique, le scorbut généralement épidémique ; en outre, il est extrêmement rare dans nos régions.

Cependant les caractéristiques des deux maladies sont les mêmes : périodes d'affaiblissement au début, stomatite, hémorragies et purpura.

La stomatite est plus généralisée dans la leucémie aiguë, le scorbut présente presque uniquement de la gingivite, les gencives y sont plus fongueuses, moins nécrotiques, il n'y a pas avulsion des dents dans la leucémie.

Les lésions osseuses manquent dans la leucémie aiguë, elles sont fréquentes et très prononcées dans le scorbut.

L'hypertrophie de la rate et des ganglions fait partie du cortège de la leucémie, elle manque dans le scorbut.

De Albertini a pu étudier la formule hématologique dans dix cas de scorbut, voici les résultats qu'il donne : il existe un certain degré d'oligochromémie avec abaissement de la valeur globulaire.

Le chiffre des leucocytes est ordinairement assez bas, six fois sur 10 au-dessous de 5.000. Dans aucun cas il n'y a eu d'augmentation du nombre des leucocytes, bien que cela ait été signalé déjà.

Variole. — C'est surtout dans sa forme hémorragique que la variole pourrait être confondue avec la leucémie aiguë, bien que les caractères de l'éruption doivent faire cesser les doutes. Le diagnostic hématologique mérite d'être précisé. Nous savons en effet, par les recherches de Roger et de Weil[1] que la formule hématologique dans la variole est caractérisée par de la mononucléose avec myélocytose, mais s'il est possible d'y rencontrer la cellule d'irritation de Türck et des plasmazelle, on n'y trouve pas la cellule embryonnaire que nous avons décrite dans de semblables proportions.

Chlorose. — C'est dans sa période initiale que la leucémie aiguë ressemble à la chlorose fébrile, avant qu'apparaissent les ganglions et la splénomégalie ; la présence de lésions buccopharyngées, de douleurs osseuses, doit faire hésiter le diagnostic qui sera affirmé par l'examen du sang.

La formule leucocytaire est quasi-normale dans la chlorose, les modifications portent sur le nombre des globules rouges qui est diminué, dont la teneur en hémoglobine est surtout très abaissée, au lieu que nous l'avons vu plutôt élevée dans la leucémie aiguë.

Purpuras. — Par ses symptômes la leucémie aiguë se rapproche beaucoup des purpuras infectieux, mais plus particulièrement du purpura rhumatoïde et de la maladie de Werlhof. Cependant l'état général est beaucoup plus atteint dans la leucémie aiguë, l'évolution beaucoup plus fatale. Si dans la maladie de Werlhof on peut avoir des hémorragies buccales.il manque les lésions de gingivite et de stomatite, le sujet qui en est atteint, généralement un enfant, a l'air d'être roué de coups, les placards purpuriques sont larges, ecchymotiques, au lieu que dans la leucémie aiguë

(1) Emile Weil, Thèse de Paris, 1900.

ils se présentent sous la forme de pétéchies. Il n'y a pas de lésion appréciable de la rate et des ganglions.

La formule hématologique de la maladie de Werlhof lui a valu le nom de purpura myéloïde ; on y constate de la myélocytose avec poussée normoblastique, mais là comme dans la variole, nous ne retrouvons pas la cellule embryonnaire de la leucémie aiguë. L'observation de Weil de Lyon est décrite par lui sous le nom de fausse maladie de Barlow.

La péliose rhumatismale nous présente du purpura s'accompagnant de douleurs articulaires, mais il n'y a d'hypertrophie ni de la rate, ni des ganglions, ni de formule leucémique, à vrai dire la confusion est très difficile et n'a jamais été faite.

Il pourrait en être de même du scorbut infantile ou maladie de Barlow à cause du symptôme purpura, mais le gonflement juxta-articulaire n'existe pas dans la leucémie aiguë, là encore, il n'y a ni formule leucémique ni hypertrophie de la rate ou des ganglions.

Septicémies. — Dans quelques cas les septicémies peuvent revêtir un type tel qu'elles en imposent pour une leucémie à marche aiguë. Türck en particulier en signale quelques exemples :

I. Septicémie à staphylocoque s'accompagnant d'une légère hypertrophie de la rate et des ganglions, avec endocardite mitrale. L'examen du sang donne :

Hématies	5.245.000
Leucocytes	940
Lymphocytes	90 0/0
Grands lymphocytes	4,4
Plasmazelle	0,6
Grands mononucléaires atypiques	0,6
Polynucléaires	0,28

Le diagnostic porté de leucémie lymphatique subaiguë fut infirmée par l'autopsie.

II. Septicémie à cocci évoluant au cours d'une angine avec hypertrophie splénique et ganglionnaire.

Leucocytes	16.700
Lymphocytes normaux	6,2
Lymphocytes atypiques	62,7
Leucocytes non granuleux en hystolyse	12,3
Polynucléaires neutrophiles	15,3
Mastzelle	0,27
Myélocytes	0,2

On fait le diagnostic de lymphomatose subleucémique aiguë, le malade guérit et après la guérison le pourcentage est le suivant :

Polynucléaires neutrophiles	43,2
» éosinophiles	2,2
Lymphocytes	48,4
Grands mononucléaires	6,2

A propos d'un cas de Albert Hertz, Türck revint sur cette question, il s'agissait d'un cas de pyémie à staphylocoque ; bien qu'il n'y eût que 880 leucocytes, on fit le diagnostic de leucémie aiguë. Türck prenant part à la discussion, fait remarquer qu'il a observé des cas de maladies infectieuses avec angine et réaction mononucléaire. Il faut, dit-il, éviter de prononcer un pronostic fatal, car il a pu en voir guérir un certain nombre. Il attire en outre l'attention sur l'intérêt théorique de ces observations, car il peut y avoir la clef de l'explication étiologique de la leucémie aiguë.

Le diagnostic enfin peut se poser à propos d'une complication apparaissant comme premier symptôme, hémorragie cérébrale, hématome, rétinite, mais il s'agit là d'un diagnostic étiologique, auquel on arrivera par une éducation clinique complète mais qui, le plus souvent, sera une surprise causée soit par l'autopsie, soit, le cas est malheureusement plus rare, par l'habitude de l'examen systématique du sang.

Nous devons maintenant nous préoccuper de différencier la leucémie aiguë des différentes affections formant le groupe des

maladies des organes hémolymphopoïétiques. Il s'agit là d'un groupe confus dont quelques types se dégagent nettement, dont la plupart ne sont pas encore nettement définis.

Nous allons successivement indiquer les grands traits de chacune de ces affections, montrant en quoi elles se différencient du syndrome qui nous occupe ; nous pourrons après voir comment les auteurs les ont groupés les uns par rapport aux autres et essayer de classer parmi elles la leucémie aiguë.

Anémie pernicieuse. — A vrai dire, l'anémie pernicieuse doit être placée à part parmi les maladies du sang. Elle se rapproche de la leucémie par son anémie extrême, mais elle s'en éloigne par l'absence de ganglions et de rate.

La formule hématologique peut se rapprocher également de celle de la leucémie aiguë. Il peut y avoir polynucléose, mais en général, c'est la mononucléose qui domine avec une formule myéloïde caractérisée non seulement par la présence de 2 à 4 0/0 d'hématies nucléées et par un chiffre élevé de myéélocytes granuleux, mais encore par la présence de cellules de Türck et d'éléments à noyaux clairs qui, suivant Aubertin (1), sont analogues au « grand lymphocyte initial » de Pappenheim. Mais tandis que nous avons presque toujours dans la leucémie aiguë de la leucocytose, dans l'anémie pernicieuse, le chiffre des leucocytes est en général abaissé parallèlement à celui des érythrocytes, il ne monte pas au-dessus de 15.000.

Nous avons montré des cas de leucémie aiguë aplastiques, qui sont intermédiaires entre cette maladie et l'anémie pernicieuse ; de même dans la thèse d'Aubertin, l'observation IX nous montre un type d'anémie cryptogénétique améliorée par l'opothérapie médullaire rappelant nos propres observations, mais présentant seulement 3.600 leucocytes. Le diagnostic nous semble donc possible, basé sur la clinique, la stomatite, les hypertrophies ganglionnaires et spléniques faisant défaut dans l'anémie pernicieuse,

(1) Aubertin, Thèse de Paris, 1905, p. 83.

laquelle s'accompagne d'un chiffre de leucocytes normal ou abaissé avec polynucléoses.

Leucémie myéloïde.— Le diagnostic entre la forme aiguë et la forme chronique de la leucémie myéloïde est facile dans la majorité des cas, l'évolution en est très différente ; la durée de 2 à 4 ans, suivant Menetrier et Aubertin, est extrêmement lente. Les malades que nous avons pu observer étaient tous malades depuis longtemps et connaissaient la tumeur que formait leur rate dans l'abdomen depuis plusieurs mois au moins ; c'est sous les yeux de l'observateur que la splénomégalie se développe dans la leucémie aiguë, et elle n'offre jamais le même volume ; il n'y a pas d'adénopathie dans la leucémie myéloïde chronique ; l'on n'y constate pas de lésions de la bouche ni d'hémorragie, sauf à la période terminale.

La formule sanguine est très différente, le chiffre des leucocytes est généralement beaucoup plus élevé au moment de l'examen et atteint 200.000 à 400.000 et plus, la formule est très différente ; les cellules granuleuses constituent la presque totalité des cellules observées ; cette augmentation peut porter soit sur les polynucléaires, soit sur les myélocytes, jamais on n'observe un chiffre aussi bas de polynucléaires que dans la leucémie aiguë. Au contraire le chiffre des cellules non granuleuses, est très minime dans la leucémie myéloïde, au lieu qu'il forme la presque totalité dans la leucémie aiguë. Nous ne parlons en ce moment que de la proportion des cellules entre elles, car, comme le fait remarquer Menetrier, dans la leucémie myéloïde tous les leucocytes sont en nombre exagéré.

Donc nous avons dans la forme chronique, polynucléose avec réaction myélocytaire à granulations protoplasmiques, dans la leucémie aiguë, mononucléose embryonnaire non granuleuse. Ajoutons que dans la leucémie myéloïde il existe généralement une éosinophilie marquée qui nous paraît manquer dans la leucémie aiguë.

Il est des cas cependant où la distinction devient très difficile,

Ce sont ceux dans lesquels la leucémie myéloïde chronique prend une évolution aiguë, la formule hématologique se modifie, et l'on voit apparaître dans le sang le grand mononucléaire non granuleux à protoplasma basophile et à noyau clair identique à celui de la leucémie aiguë. Rist et H Béclère [1] ont pu chez 3 malades atteints de leucémie myéloïde chronique suivis depuis longtemps observer ce changement de la formule qui implique pour eux un pronostic très sombre. En même temps se produisent des accidents hémorragiques graves ; dans ce cas c'est une étude très précise de l'anamnèse qui permettra de ne pas confondre la leucémie aiguë vraie avec l'évolution terminale aiguë d'une leucémie myéloïde chronique. Quelques observateurs cependant bien avertis nous paraissent être tombés dans cette erreur ; c'est ainsi que nous avons rejeté l'observation de Fort [2], le malade présentant depuis plus d'un an des symptômes de purpura et d'hémorragie.

Leucémie lymphoïde. — La leucémie lymphoïde a une allure de même beaucoup plus chronique que la leucémie embryonnaire. Elle débute généralement par l adénopathie, et les ganglions augmentent peu à peu de volume. lentement, jusqu'à faire des paquets volumineux au niveau des aisselles et du cou. Ces paquets ganglionnaires sont beaucoup plus volumineux et plus généralisés dans la forme chronique. La rate, bien qu'augmentée de volume, est généralement moindre que dans la forme myéloïde, elle est comparable comme dimension dans la leucémie aiguë et dans la lymphoïde chronique. Nous avons vu que les ganglions et la rate n'étaient appréciables en clinique dans la leucémie aiguë que quelque temps après l'apparition des premiers symptômes. Le sujet atteint de leucémie lymphoïde chronique, bien qu'affaibli, ne présente pas l'aspect du leucémique

(1) Rist et H. Béclère, Apparition en masse de myéloblastes non granuleux au cours de la leucémie myéloïde. *Société de Biologie*, 12 mars 1910, p. 429.

(2) Fort, *Deutsches Archiv f. klin. Med.*, 1909, p. 236.

aigu, celui-ci ayant beaucoup plus l'air d'un infecté, celui-là d'un anémique.

Cependant, longtemps on a confondu sous la même dénomination de leucémie lymphatique les deux affections, distinguant une forme chronique et une forme aiguë, et c'est ainsi que nous voyons Pinkus en faire l'étude en 1901.

Nous avons montré pourquoi nous ne croyons pas devoir attribuer à ces deux affections la même origine anatomique.

Dans ces deux formes l'étude hématologique est essentiellement différente. Dans Pinkus nous voyons indiquée pour la leucémie lymphoïde une leucocytose minime de 20.000 globules blancs; Bezançon et Labbé donnent 200.000 à 300.000 ; ce chiffre nous paraît plus près de la vérité et se rapproche des cas que nous avons pu observer.

Ce chiffre peut être plus élevé et dans un cas Menetrier et Touraine ont observé 490.000 leucocytes. Il est, du reste, sujet à des variations considérables.

Nous retrouvons dans nos notes prises dans le service de M. Béclère à l'hôpital St Antoine, une observation de G ..., jardinier, âgé de 50 ans, chez lequel une première numération donne le 22 novembre 1906 seulement 30.400 leucocytes, et chez lequel un an après, 29 novembre 1907, nous en trouvons 431.000. Nous avons, du reste, indiqué une semblable évolution dans la leucémie aiguë.

La formule est essentiellement différente, beaucoup plus simple dans la leucémie lymphoïde. Il s'agit là encore de mononucléose, mais de cellules plus différenciées du type lymphatique, soit le *lymphocyte* à noyau arrondi, à grains chromatiniens irréguliers, assez fortement coloré par les couleurs basiques, et à protoplasma amphophile en bordure très mince, soit le *moyen mononucléaire* à noyau ovalaire et à protoplasma amphophile plus abondant.

Chaque leucémie lymphoïde a, du reste, un type de cellule de l'une ou l'autre de ces deux formes ou intermédiaire entre elles, elles constituent la presque totalité des leucocytes examinés, 90 à

95 0/0, et l'on n'y rencontre ni myélocyte, ni hématies nucléées, ni cellules embryonnaires, ou si l'on trouve quelques-uns de ces types, c'est dans une proportion insignifiante.

Adénopathie tuberculeuse. — A vrai dire, l'adénopathie tuberculeuse ne revêt que rarement le type de l'affection que nous étudions, son évolution étant essentiellement chronique. Cependant, son début fréquent au niveau du cou et parfois de l'angle du maxillaire, la possibilité de l'évolution rapide d'une tuberculose concomitante peuvent prêter à une erreur de diagnostic.

Nous avons cherché à établir quelle pouvait être la formule sanguine dans des cas de tuberculose ganglionnaire multiple vérifiée par l'inoculation à l'animal ; des huit observations qu'il nous a été possible de recueillir jusqu'à présent, nous pouvons conclure à la présence d'une leucocytose légère variant entre 12.000 et 20.000, avec polynucléose, le chiffre des polynucléaires atteignent environ 80 0/0 chez l'adulte, pouvant chez l'enfant ne pas dépasser 60 0/0, mais il faut remarquer que chez l'enfant le chiffre des polynucléaires est moindre que chez l'adulte. Il ne nous a pas été donné de vérifier la présence de formes anormales.

Tuberculose de la rate. — Quelques cas de splénomégalie tuberculeuse primitive ont été signalés, leur évolution peut être fébrile et faire penser à une leucémie, l'examen du sang lève la difficulté, car il n'y a pas leucémie vraie, mais seulement une polynucléose modérée.

Lymphosarcomatoses. — Il s'agit là de tumeurs formées par des cellules libres de grande taille à noyau simple ou bourgeonnant situées dans des mailles lymphatiques circonscrites par un réticulum conjonctif à travées épaisses. Nous devons nous en tenir à cette définition anatomique donnée par Dominici et Ribadeau-Dumas, car il s'agit là d'une affection à l'étude bien que déjà en partie différenciée. A vrai dire, le mot de lymphosarcome prête à confusion, car il s'agit bien d'une tumeur d'origine lymphoïde avec réaction conjonctive, mais pas du tout d'une tumeur sarcomateuse.

L'affection débute au niveau des ganglions du cou le plus souvent et, gagnant de proche en proche pénètre le médiastin où elle se comporte comme une tumeur maligne envahissant les organes avoisinants et faisant corps avec eux ainsi que nous avons pu le constater dans un cas publié par nous à la Société anatomique ; on trouve en outre des noyaux métastatiques dans différents organes. La rate est fréquemment augmentée de volume. L'évolution se fait en 6 ou 8 mois, le malade meurt le plus souvent d'asphyxie soit par compression, soit par spasme du larynx.

L'origine infectieuse du lymphosarcome a déjà été soutenue par M. le professeur Delbet. Dominici et Ribadeau-Dumas se basant sur l'étude anatomique qu'ils en ont faite, croient également que l'inflammation est à la base de ce processus.

Quoi qu'il en soit, il s'agit d'une évolution qui peut se confondre avec celle de la leucémie aiguë, que l'on distinguera cependant par ce fait que la tumeur fait une masse beaucoup plus compacte, facilement perceptible par la percussion et la palpation, donnant des symptômes de compression médiastinale tels que l'œdème en pèlerine que nous avons pu constater chez deux malades différents, des crises d'étouffement par spasme du larynx qui manquent dans la leucémie aiguë. Examinés à l'écran radioscopique, ces malades présentent une masse opaque considérable qui occupe tout le médiastin et déborde sur les zones claires des deux poumons.

Enfin s'il est possible de voir le chiffre des leucocytes augmenté il est généralement minime et n'atteint pas celui atteint dans la leucémie aiguë ; dans les trois cas qu'il nous a été donné d'observer, il n'y avait pas de formule particulière sinon de la polynucléose s'élevant à environ 80 0/0.

Pseudo leucémie.— Sous le nom de pseudo-leucémie il nous faut comprendre tout un ensemble de cas probablement disparates se rapprochant de la leucémie par leur aspect clinique : hypertrophie des ganglions et de la rate, mais s'en éloignant par ce fait qu'il n'y a pas d'augmentation des globules blancs,

La distinction est difficile, car où commence exactement la leucémie et où finit la leucocytose ? La formule hématologique n'a-t-elle pas plus d'importance pour juger la question que le chiffre absolu des leucocytes ? La plupart des hématologistes se rendent à cette seconde manière de voir.

Aussi le terme de pseudo-leucémie nous apparaît-il un peu comme une sorte de *caput mortuum* sous lequel on range les cas que l'on n'a pu classer et dont l'on détachera peu à peu une série de types à mesure que l'étude en sera plus fouillée.

La pseudo-leucémie a été décrite par Hodgkin et porte son nom, elle comprend surtout le lymphosarcome et le lymphome malin que nous avons étudiés.

Dans la pseudo leucémie rentre encore l'adénie de Trousseau, la lymphadénie de Bonfils ; il s'agit là encore d'hypertrophies ganglionnaires parfois considérables, évoluant en une ou plusieurs années, envahissant le médiastin et ne s'accompagnant pas d'augmentation du nombre des leucocytes. Mais ce sont là des types cliniques créés à une époque où l'étude de l'hématologie était beaucoup moins développée que maintenant, et ce sont des termes actuellement à peu près abandonnés.

Sternberg a rassemblé sous le nom de leuco-sarcomatose les cas s'accompagnant de leucocytose atypique avec atteinte du tissu lymphopoïétique, il y fait rentrer la leucémie aiguë et le type en est pour lui le chlorome, le lymphosarcome rentrerait aussi dans ce cadre. Cette conception nous paraît trop compréhensive, les affections dont il s'agit affectent des types cliniques différents, et si nous croyons pouvoir classer ensemble le chlorome et la leucémie aiguë le lymphosarcome doit en être distingué.

En outre le terme de sarcomatose préjuge de la nature maligne de la tumeur et la rapproche des cancers. Si l'on veut appeler lymphomes les petites formations lymphatiques que l'on rencontre dans les différents organes et particulièrement dans le foie, il faut bien se rendre compte qu'il y a là une modification des tissus suivant un processus régulier, et que le nodule néoplasique ne détruit ni ne remplace le tissu glandulaire normal, il se surajoute

à lui, s'insinue entre ses mailles, mais ne témoigne pas vis-à-vis de lui d'une agressivité semblable à celle du cancer.

Myélome. — C'est le cancer propre à la moelle osseuse, il est décrit par M. Menetrier sous le nom de myélocytome. Il débute au niveau de la moelle osseuse, érode l'os, le traverse, envahit le tissu avoisinant, formant des masses de tissu encéphaloïde.

Il est différent du chlorome en ce que il a un début local, et ne s'accompagne pas de lésion diffuse de la moelle ni des organes hémolymphopoïétiques. Il peut y avoir de la polynucléose comme dans les cancers en général, mais il n'y a ni leucémie ni myélémie comme dans le chlorome.

Anémie pseudo-leucémique infantile (type Jacks-Luzet). L'évolution rappelle celle de la leucémie aiguë : anémie intense, hémorragies multiples, tuméfaction rare de la rate et hypertrophie légère du foie. Peut-être ne s'agirait-il que d'une réaction myéloïde au cours d'affections diverses. Elle frappe uniquement les nourrissons, presque toujours entachés de rachitisme, tuberculose ou syphilis. Elle se distingue de la leucémie aiguë par l'absence presque constante de ganglions et par sa formule hématologique.

Le chiffre des globules blancs ne dépasse pas 20.000, il y a une hypoglobulie intense avec de nombreuses hématies nucléées et des karyokinèses, polynucléose et myélocytose.

Anémie splénique. — A côté de l'anémie pseudo-leucémique infantile, il nous faut placer la splénomégalie chronique avec anémie et myélémie décrite par Weil et Clerc, l'anémie splénique de Strumpel, la splénomégalie primitive de Brühl, lesquelles s'accompagnent d'une leucocytose faible, mais avec hypoglobulie et poussées d'hématies nucléées. Mahar, Nau et Rose [1] décrivent) chez l'enfant un syndrome comparable.

(1) Mahar, Nau et Rose, *Revue mensuelle des maladies de l'enfance*, 1903.

Maladie de Banti. — Sous ce nom on entend un type clinique discuté en France, évoluant d'une manière chronique en trois phases : 1° hypertrophie de la rate ; 2° anémie progressive ; 3° cirrhose, ascite et cachexie. Le diagnostic avec la leucémie aiguë ne se pose pas.

CHAPITRE XI

PRONOSTIC. — TRAITEMENT

La leucémie aiguë nous apparaît comme une maladie ayant une évolution fatale ; cependant nous avons dit que Türk a vu des maladies infectieuses présentant une formule analogue et où il avait observé la guérison. Peut-être ne voyons-nous que les cas graves les plus nettement caractérisés, tandis que les cas bénins nous échappent et guérissent. Le pronostic n'en est pas moins extrêmement grave.

Bien des traitements ont été tentés pour combattre cette affection. Ils s'adressent aux symptômes. Achard et Feuillé ont employé les injections de sérum contre la tendance hémorragique.

Les uns cherchent à établir l'antisepsie buccale, les autres, tels que l'arsenic sous ses différentes formes, cherchent à relever l'état général. L'atoxyl a été employé, mais a donné lieu à de l'intoxication.

Quelques auteurs (Hirschfeld) ont essayé sans résultat l'iodure de potassium et le salicylate de mercure, 0 gr. 05 par jour, peut-être, nous semble-t-il, mieux vaudrait employer le mercure à l'état colloïdal.

Bensaude et Rivet, Esbach et Baur, Krause, Descos, ont employé l'application de rayons Röntgen, nous-même en rapportons un cas inédit dû à Beaujard (IV). Après les premières irradiations la rate diminue et le taux leucocytaire tend à baisser, l'état général s'améliore, mais l'évolution n'en continue pas moins.

Nous n'avons donc pas actuellement de traitement efficace.

CHAPITRE XII

ESSAI D'ÉTUDE BACTÉRIOLOGIQUE

Nous ne savons rien de l'étiologie réelle de la leucémie aiguë. La cause qui provoque la réaction embryonnaire qui la caractérise nous échappe entièrement, de même que nous échappe la cause réelle des leucémies chroniques.

Déjà pour la leucémie chronique, Pawlowsky, en 1892, annonce qu'il a découvert le microbe spécifique de la leucémie. Julia de Roig, en 1899, décrit un bacille mobile et sporulé. Déjà M. Delbet, en 1895, avait décrit un bacille sporulé avec lequel il aurait pu reproduire le lymphadénome. Ces différentes découvertes n'ont pas été acceptées.

Löwit a décrit : l'*Haemamoeba leukaemia magna*, dans la leucémie myéloïde et l'*Haemamoeba leukaemia parva vivax* dans la leucémie lymphatique. Il s'agit d hématozoaires, mais la plupart des auteurs ne les ont pas retrouvés ou s'accordent pour les considérer comme des débris nucléaires.

Jousset a décrit une pastorellose qu'il a pu isoler, par inoculation directe au cobaye, du sang d'un malade atteint de leucémie myéloïde. Mais il n'a pu reproduire la leucémie en inoculant la pastorellose à l'animal.

Dans la leucémie aiguë on ne peut se défendre de penser à une maladie infectieuse : « par son évolution, ses symptômes, elle sent à plein nez l'infection » (Gilbert et Weil).

Les arguments cliniques qui plaident en faveur d'une infection sont nombreux.

Les premiers sont tirés de l'étiologie ; Pawlowsky rappelle le cas de Casati d'une fillette de 10 ans dont le père et la grand'mère eurent la même maladie ; Biermer a observé deux sœurs

qui en furent atteintes en même temps, Eichhorst, un père et deux fils.

L'observation d'Obrastzow est particulièrement intéressante au point de vue de la contagion possible dans laquelle un infirmier sain jusque-là présenta le syndrome de la leucémie aiguë dont il mourut au bout de 17 jours ; le début de l'affection s'était fait 40 jours après la mort d'un malade également atteint de leucémie aiguë et auquel il donnait ses soins.

L'évolution rappelle en tout point celle des maladies infectieuses, la température toujours élevée, l'augmentation de volume des ganglions, et de la rate qui rappellent beaucoup plus celles des infections que celles de la leucémie.

L'anatomie pathologique apporte aussi son faisceau d'arguments, quelques observations (Erb) signalent la possibilité d une endocardite concomitante.

Nous trouvons dans Pappenheim et Hirschfeld : « La transformation de la rate et l'hypertrophie de la pulpe au premier abord ressemble véritablement à une splénite infectieuse, spécialement à une rate de typhus. »

Au niveau de la rate nous avons constaté une macrophagie intense telle qu'on la rencontre dans les infections.

Dans notre cas II, nous constatons au niveau du foie une nécrose centro-lobulaire qui éveille également l'idée d'un foie infectieux.

Les recherches de Dominici appuient également cette hypothèse. On sait que, par des infections expérimentales atténuées, cet auteur a démontré le processus suivant : retour de la cellule conjonctive ou fibroblaste à l'état embryonnaire, transformation en cellule lympho-conjonctive, puis en cellule libre ou macrophage. Ce sont ces mêmes étapes dont nous croyons avoir démontré la présence au niveau des différents organes que nous avons étudiés.

On sait également que Dominici, par une infection atténuée jointe à des saignées répétées, est arrivé à provoquer dans la rate le retour à l'état myéloïde. Le retour à un état embryonnaire ne

doit donc pas, au contraire, faire rejeter l'hypothèse d'une infection.

Cependant, les recherches nombreuses des auteurs n'ont pas donné de résultat positif certain.

La plupart des essais de culture ont été négatifs, ou ont donné des cultures de microbes banaux.

Roux et Launois ont obtenu du staphylocoque doré par culture du sang, ils auraient, par inoculation à l'animal, obtenu des résultats comparables à l'autopsie du malade (1890).

Dansac isole du bacterium coli, les inoculations sont négatives. Picot (thèse Liffran) isole le coli, le staphylocoque et le proteus. Frænkel isole le bacterium coli ; Haushalter et Richon, le streptocoque. Tous ces agents banaux doivent être considérés comme des agents d'infections secondaires jusqu'au jour où on connaîtra la cause réelle de la leucémie aiguë ; Guttmann, Oulmont et Ramond, Gilbert et Weil dans deux cas, Rist et Ribadeau-Dumas n'ont obtenu aucun résultat. Cependant, ces derniers auteurs ont inoculé des fragments de ganglion au singe. Mossler de même avait inoculé des singes sans résultat (Assemblée des naturalistes et médecins allemands, Heidelberg, septembre 1889). Avec Bellinger, il a également injecté sans résultat des produits leucémiques dans des poumons de chien. Fiessinger et Marie de même n'ont eu aucun résultat.

Entre nos mains, l'inoculation aux animaux n'a rien donné, la culture du sang pris à la veine du pli du coude a paru positive, le bouillon s'est troublé en 48 heures, mais il nous a été impossible de voir l'agent causal par aucune des méthodes à notre disposition.

Dans ces derniers temps on a recherché du côté des protozoaires, et ces recherches semblent avoir donné quelques résultats.

Déjà Mannaberg en 1896 avait vu de petits corps de 1 à 4 μ difficiles à colorer dans environ 8 0 0 des leucocytes ; il se demande, sans résoudre la question, s'il ne s'agit pas de protozoaires.

Auer décrit certaines formes particulières dans les grands lymphocytes de la leucémie aiguë. Pappenheim et Hirschfeld les y

ont également observées : dans le protoplasma des cellules leucémiques, on trouve des vacuoles dont le contenu ne se colore que par les couleurs vitales ou par le Giemsa. Dans l'intérieur de cette vacuole qui reste libre, on trouve une petite masse colorée en rouge qui a la forme d'un bacille, d'un coin ou d'une virgule On est tenté de faire de ces formations des parasites de la leucémie, et on pourrait les rapprocher de l'Halteridium noctuae d'après les figures d'un travail de Dutton-Todd-Tobey. Mais il faut cependant considérer que ces vacuoles peuvent être dues à la sécrétion des cellules, la substance sécrétée étant probablement une substance mucoïde ou lipoïde. Ottenberg a retrouvé les mêmes formes dans un cas de leucémie aiguë, il ne croit pas qu'il s'agisse de parasites.

May a observé des inclusions leucocytaires analogues chez un malade atteint d'une affection vague avec légère leucocytose et qui, du reste guérit ; il ne présentait pas d'atteinte des organes hématopoïétiques, mais seulement une légère augmentation du chiffre de leucocytes. May ne croit pas qu'il s'agisse de débris nucléaires.

Peut être aussi s'agit-il de spirilloses, ce n'est là qu'une hypothèse que d'autres auteurs ont faite avant nous, et qu'ils n'ont pu vérifier. De même nous avons fait des recherches dans ce sens, recherches de spirilles dans le sang et dans les organes par la méthode de Levaditi : nous n'avons rien trouvé de semblable.

La question sur ce point reste tout entière et doit être poursuivie.

S'agit-il au contraire d'une néoplasie, rapportant à la leucémie aiguë l'hypothèse de Bard pour la leucémie chronique. L'évolution aiguë et fébrile de la maladie ne ressemble pas à l'évolution générale des cancers. Il ne s'agit pas d'une lésion primitivement locale avec métastases, mais d'une lésion généralisée d'emblée à tout un appareil, reproduisant des formes jeunes ou anormales de cet appareil, mais non pas des formes atypiques. L'hypothèse de Bard, déjà très controversée pour la leucémie chronique, ne semble nullement pouvoir s'appliquer à la leucémie aiguë.

CHAPITRE XIII

PATHOLOGIE COMPARÉE

Le processus que nous avons décrit n'est pas absolument isolé en clinique, et nous pouvons trouver tant dans la pathologie humaine que dans la pathologie animale, des cas qu'il nous est possible d'en rapprocher.

Déjà Wolff, en 1892, avait donné l'observation d'un veau présentant de l'hypertrophie des ganglions, de la rate et du foie, ayant dans le sang 93 0/0 de grands lymphocytes. Fussel et Jopson rapprochent ce cas des observations de leucémie aiguë qu'ils publient.

Plus récemment Cadiot et Weil publient un cas de lymphadénie chez le chien qui, de l'avis même des auteurs, doit être classé parmi les leucémies.

Cet animal présentait de grosses adénopathies multiples et une formule de sang leucémique : polynucléose avec réaction myélo et normoblastique.

L'étude histologique de la rate, du foie et de la moelle osseuse rappelle beaucoup ce que nous avons constaté dans la leucémie aiguë. M. Weil, dans le mémoire même, rapproche ce cas de ceux publiés par lui avec M. Gilbert.

Au niveau des espaces portes nous constatons la présence de nodules d'apparence lymphomateuse, et sur la planche très caractéristique annexée au travail, les vaisseaux de l'espace porte semblent avoir perdu leurs parois, la figure rappelle beaucoup ce que nous avons pu constater nous-même dans le foie de nos malades.

De même la moelle osseuse dans ce cas paraît être en prolifération lymphatique, mais l'étude montre qu'il s'agit presque uniquement de cellules embryonnaires semblables à celles que nous décrivons.

Il n'est pas jusqu'à la prolifération lymphatique constatée au niveau de l'amygdale qui ne doive faire rapprocher ce cas chez l'animal de ceux que nous avons étudiés chez l'homme ; et sans doute il s'agit d'un cas de leucémie aiguë du chien.

L'étude de la leucémie des poules nous apporte un argument en faveur de la théorie infectieuse. Dans un premier travail, Ellermann et Bang étudient un cas de leucémie spontanée chez la poule. L'examen de sang donne :

Hémoglobine	15
Hématies	1.380.000
Leucocytes	600.000

Dont 84 0/0 de grands mononucléaires qui doivent être tenus la plupart pour des myélocytes (1).

A l'autopsie on trouve : une rate augmentée, le foie doublé de volume, la moelle osseuse du tibia et du fémur rouge gris.

Les espaces interlobulaires du foie sont infiltrés de leucocytes mononucléaires surtout. Dans la moelle osseuse il y a un grand nombre de leucocytes non granuleux et des figures de mitose.

Les auteurs ont fait des émulsions dans du sérum : de foie, de rate et de moelle osseuse ; et les ont inoculées à des poules saines par la voie intraveineuse ; il a été fait trois générations d'inoculations.

	Inoculations	Résultats positifs
A.	5	2
B.	6	6
C.	11	6

Une poule (233) est inoculée avec la poule I (moelle osseuse) ; deux mois et demie après on note un changement du sang et trois mois après la leucémie.

(1) D'après Ellermann et Bang, la formule du sang chez la poule serait la suivante :

Hématies. . . .	3.000.000	Polynucléaires . . .	37 0/0
Leucocytes . . .	30.000	Lymphocytes. . . .	40 0/0
Hémoglobine . .	50 à 65	Grands monos . . .	23 0/0

L'examen du sang donne :

Hématies	1.485.000
Leucocytes	170.000
Polynucléaires	3
Lymphocytes	15
Grands monos	82

Le diagnostic est vérifié par l'autopsie, l'étude histologique donne les mêmes aspects que le cas spontané d'origine.

Avec cette deuxième poule (233) il en est inoculé une troisième (103) avec la moelle osseuse. 42 jours après augmentation des leucocytes et leucémie le 46e

Hématies	1.130.000
Leucocytes	163.000
Polynucléaires	5
Lymphocytes	2
Grands monos	93

L'examen histologique confirme ce résultat positif.

Revenant sur ce sujet dans un deuxième mémoire, Illermann, et Bang donnent le résultat d'expériences dans lesquelles il ont réussi six générations successives avec le même sérum. L'inoculation réussit également avec des injections de sang de l'animal infecté.

Il s'agit donc évidemment d'une maladie infectieuse. Cependant les auteurs ont cherché les microbes aérobies et anaérobies, les spirilles et protozoaires et n'ont rien trouvé. Ils ont également filtré sur bougie Berkefeld leurs émulsions, le liquide filtré a reproduit la maladie, ce qui élimine la possibilité d'une greffe cellulaire quelconque et laisse supposer qu'il s'agit d'un germe rentrant dans la classe des « ultra-visibles ».

Les essais d'inoculation à d'autres oiseaux, pintade, pigeon, dinde, n'ont donné aucun résultat.

Hirschfeld et Jacoby ont contrôlé les expériences des auteurs

précédents et ont pu inoculer à quatre séries successives de poules une leucémie spontanée.

Leucémie aiguë des poules. — Parmi les altérations portales causées par les infections celles qui ressemblent le plus à celles de la leucémie aiguë sont celles que l'on rencontre dans la spirillose des poules (leucémie aiguë des poules). Cette maladie à évolution cyclique, est due à l'infection par des spirilles à la suite de pipûres d'insectes (Argas). Dans le sang on trouve 200 à à 200.000 globules blancs.

Rist et Ribadeau-Dumas ont fait l'étude de ces modifications. Au niveau du foie, d'ailleurs bourré de spirilles, on retrouve des nodules lymphoïdes dont les formations se substituent également aux parois fibreuses des canaux de l'espace porte. Les cellules embryonnaires y sont nombreuses, mais contrairement à ce que l'on observe chez les leucémiques aigus, on peut saisir parfois leur évolution dans le type granuleux.

Broescher, expérimentant avec des spirochètes, inocula des cobayes qui moururent en 3 ou 4 mois avec une hypertrophie de tout le système lymphatique.

Deux singes inoculés à l'abdomen par le même auteur avec des produits d'un lymphocytome du cou, moururent 18 mois après avec de l'hypertrophie de tout le système lymphatique, il fut possible de déceler un spirochète dans le tissu adénoïdien.

De même en pathologie humaine, certaines infections sont capables de provoquer un réveil au niveau d'organes ayant perdu la fonction myéloïde. Emile Weil, dans sa thèse, montre la transformation myéloïde de la rate au cours de l'infection variolique dont l'agent est, il est vrai, inconnu.

On connaît la formation des petits nodules myéloïdes avec cellules embryonnaires nombreuses dans le foie des hérédo-syphilitiques (Ribadeau-Dumas et Courcoux).

Ces différents points de comparaison nous permettent de penser que, comme la leucémie des poules, la leucémie de l'homme est une affection transmissible, l'observation d'Obrastzow le démontre d'ailleurs, et par comparaison nous arrivons à l'hypothèse

PLANCHE III

Fig. 1. — **Rate en transformation myéloïde embryonnaire** (Obs. I. Grossissement : 500/1).

1. Sinus dont la paroi endothéliale a sur certains points, 2, ses noyaux épaissis, quelques-uns prêts à desquamer. Cellule lympho-conjonctive 7 devenue cellule libre, mais à protoplasma encore basophile 7'. Fibroblaste 14 dont le noyau s'épaissit et le protoplasma perd son affinité acidophile. Macrophages 8 chargés de pigment, en 8' on voit deux cellules lympho-conjonctives encore adhérentes qui se sont chargées de pigment. 9. Cellules souches. 12. Myélocyte. 13. Hématies nucléées 13' en picnose ou 13'' en karyokinèse. Lymphocyte 14'.

Fig. 2. — **Ganglion cervical** (Obs. I. Grossissement : 500/1).

En 1, lumière d'un vaisseau dont la paroi est altérée. L'aspect du ganglion ne permet plus de distinguer les follicules et la substance médullaire. 7. Cellules lympho-conjonctives. 8. Macrophages. 8'. Macrophage en état de phagocytose. 9. Cellules embryonnaires à protoplasma très basophile. 9'. Cellules souches. 12. Myélocyte. 13. Hématies nucléées.

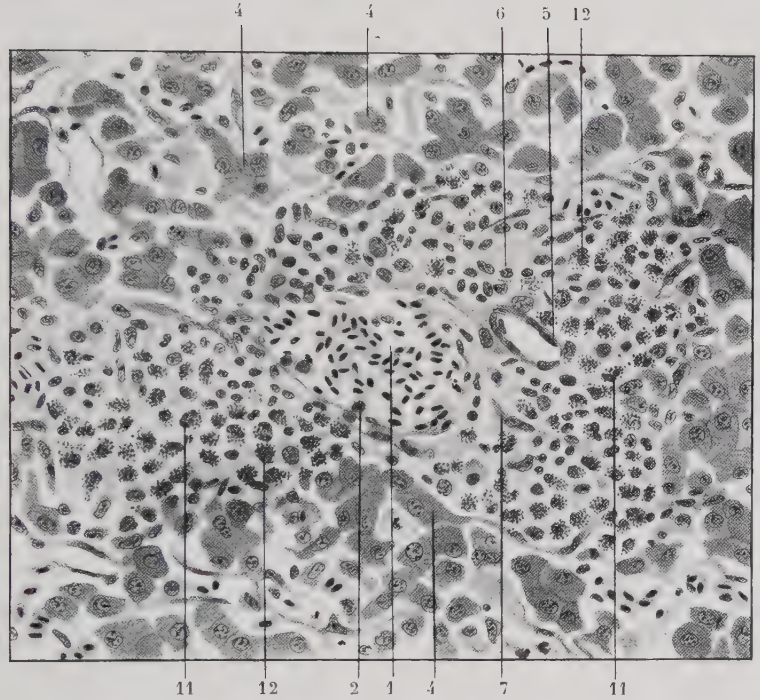

FIG. 1.

G. STEINHEIL, ÉDITEUR

que c'est dans le groupe des spirilloses qu'il faut diriger les recherches.

On sait, d'autre part, que les spirilloses sont des infections spécialisées et dont l'inoculation à des espèces mêmes voisines est presque impossible, ce qui explique les échecs éprouvés par les différents auteurs.

OBSERVATIONS

Observation I

(Inédite. — Personnelle)

Leucémie aiguë à forme pseudo-scorbutique. — Réaction lympho-conjonctive embryonnaire.

Caroline F..., 30 ans, fait des ménages.

Antécédents. — *Héréditaires*, nuls.

Personnels. Ordinairement bien portante, elle n'a jamais eu de maladie grave. Il y a 8 ans elle a accouché à terme d'un enfant actuellement bien portant ; quelque temps après fausse couche de 3 mois. Puis deux accouchements à terme ; il y a 4 ans elle a fait une fausse couche de 2 mois. De nouveau la malade a eu un enfant à terme bien portant, il y a 18 mois.

En juillet dernier la malade fait une fausse couche de 3 mois, à la suite elle présente des pertes abondantes et fréquentes.

A part ces fausses couches nous ne relevons chez elle aucune trace de syphilis.

Histoire de la maladie. — Depuis le dernier avortement la malade ne s'est pas parfaitement remise, elle s'affaiblit et ressent de violentes douleurs abdominales et pelviennes. Les symptômes s'accentuant, elle a dû s'aliter depuis 10 jours lorsqu'elle se décide à venir à l'hôpital.

4 décembre. — La malade est très anémiée, la peau, les muqueuses sont complètement décolorées, la peau prend un aspect parcheminé. L'amaigrissement est notable et a été rapide au dire de la malade. Elle tousse mais ne crache pas, l'anorexie est complète, il y a une légère fièvre. 38-38,5.

Auscultation. — Au sommet droit inspiration rude, expiration prolongée, la toux fait éclater quelques fins craquements. L'examen attentif des autres appareils, cœur, système digestif, organes génitaux, ne décèle rien ; on constate une légère augmentation du volume de la rate qui dépasse les fausses côtes de deux travers de doigt, elle est dure mais tout à fait indolore. Il n'y a pas de ganglions cliniquement appréciables. Le volume du foie n'est pas augmenté. Il n'y a pas de troubles du système nerveux, les réflexes sont normaux.

A ce moment, nous pensons à de la tuberculose et formulons un pro-

nostic assez pessimiste en raison de l'état d'affaiblissement de la malade.

8 *décembre.* — La malade se plaint de gêne de la déglutition.

L'examen de la gorge montre le voile du palais et les piliers décolorés ; au niveau de la dent de sagesse, à droite, la muqueuse gingivale a une teinte blafarde.

10. — On voit apparaître à ce niveau une plaque de sphacèle, tant sur les gencives supérieures qu'inférieures, qui paraissent épaissies ; cette plaque de sphacèle s'étend sur la face supérieure de la langue près de sa base. La bouche est sanieuse, sanguinolente, l'haleine fétide.

En même temps, on constate une grosse adénopathie sous-maxillaire et carotidienne qui élargit le cou et rappelle un peu l'aspect proconsulaire. Les ganglions pas très volumineux, sont libres et peu douloureux à la palpation. On prescrit de grands lavages de la bouche à l'eau oxygénée et les gencives sont serties au thermocautère.

Le même jour apparaît une hémorragie utérine assez abondante, mais coïncidant avec la période des règles. Depuis quelques mois, celles-ci sont plus abondantes et plus prolongées qu'habituellement, dans le service, elles ont duré huit jours.

14. — Le noma de la bouche est en voie de régression, mais l'état général décline.

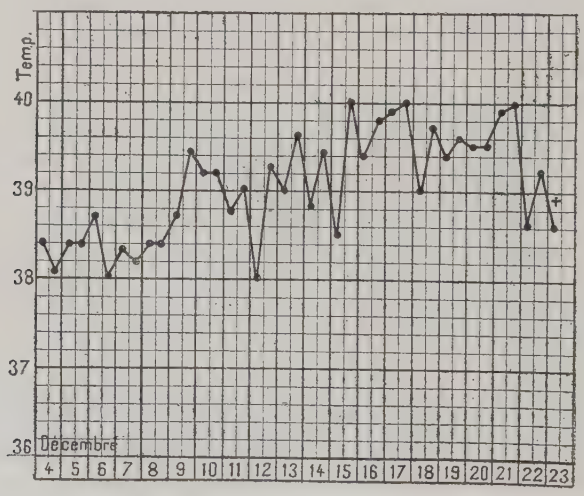

Fig. 1.

En arrière du thorax, un peu à droite de la colonne vertébrale, au niveau du hile, on perçoit un souffle net à timbre métallique, doux, lointain, aux deux temps de la respiration. Il n'y a aucun râle à ce niveau et la percussion ne révèle rien ; nous supposons un souffle de compression bronchique par adénopathie médiastine.

Le cœur est rapide, les bruits mous ; le pouls est irrégulier, mal frappé.

L'anorexie est de plus en plus accentuée, la bouche sèche, le noma persiste sans s'accroître.

La malade qui au début s'asseyait sur son lit reste continuellement couchée, légèrement prostrée. L'intelligence est parfaitement conservée ; mais la malade est en proie à une vive inquiétude, nous parle continuellement de sa mort prochaine, de ses enfants, de son mari, il est impossible de la rassurer à cet égard. Sa face est pâle et bouffie, le teint légèrement terreux.

La malade se plaint de vives douleurs dans les jambes et le thorax ; ces douleurs, continuelles, sont réveillées par la pression au niveau des épiphyses tibiales et surtout au niveau du sternum. La pression sur le tibia et sur le sternum laisse un léger godet d'œdème.

17. — La malade a des vomissements d'abord alimentaires puis muqueux, accompagnés de nausées et d'efforts, en même temps on constate de la diarrhée avec selles mastic.

18. — Les symptômes persistent, l'albumine qui jusque-là avait fait défaut apparaît dans les urines.

Voici l'analyse faite par M. Lemarchal, interne en pharmacie du service :

Volume en 24 heures	500 cent. cubes
Réaction	alcaline
Densité.	1010
Pigments : indican.	présence
— urobiline	présence
Chlorures	15.835
Phosphates.	1.034
Acide urique et corps xanthiques . . .	0.52
Urée.	35 grammes
Albumine	2 grammes

20. — Légère épistaxis, l'affaiblissement devient considérable.

22. — Coma.

23. — Mort.

Autopsie. — 36 heures après la mort.

Il n'y a pas d'amaigrissement notable et l'on est frappé à l'ouverture du corps par l'épaisseur du pannicule adipeux et l'abondance de graisse du péritoine.

En ouvrant le thorax on trouve les côtes friables sous le costotome, il y a quelques adhérences légères au plastron sternal du poumon gauche.

Le péricarde est normal, mais sous le feuillet viscéral il y a de nombreuses suffusions sanguines. Le cœur est volumineux, mais ne présente pas de lésions appréciables.

Dans les gros vaisseaux on trouve de volumineux caillots blancs.

Les poumons ne présentent en aucun point de lésions tuberculeuses ; le lobe inférieur gauche est hépatisé et tombe au fond de l'eau.

Au niveau du hile on trouve de très nombreux et volumineux ganglions intertrachéobronchiques.

Le tube digestif ne présente aucune lésion macroscopique.

Le foie (2.250 gr.) est hypertrophié, rose pâle, d'un aspect luisant, il se laisse déchirer facilement.

La rate (560 gr.),hypertrophiée, est molle et diffluente et présente de nombreux infarctus.

Les reins (190 et 185 gr.) sont gros, mous et pâles et se décortiquent facilement.

Les capsules surrénales bien conservées sont grosses, la droite pèse 15 grammes, la gauche 10 grammes.

Dans le mésentère et au niveau du hile du foie on trouve de très nombreux et volumineux ganglions.

Les organes génitaux paraissent normaux, sauf une légère adhérence de la trompe gauche.

Sang. — Nous faisons le 12 décembre un examen de sang qui donne les résultats suivants :

Hémoglobine (Gowers)	70
Hématies	1.880.000
Leucocytes	70.000

La formule sanguine est très difficile à établir en raison du grand nombre de cellules mononucléées qui ne présentent pas le type net des myélocytes ni celui des cellules lymphoïdes.

Polynucléaires neutrophiles	9,52
— à granulations basophiles	1,73
Myélocytes neutrophiles	18,61
— éosinophiles	0,43
— à granulations basophiles	0,43
Lymphocytes	12,55
Cellules embryonnaires	56,38

Les globules rouges sont petits, plus ou moins déformés ; d'autres au contraire de grande taille, leur protoplasma est légèrement amphophile.

Il y a de nombreuses hématies nucléées, normoblastes, mégaloblastes, on en compte environ 5 pour 100 leucocytes. Certaines formes méri-

tent le nom de gigantoblastes, elles atteignent deux fois le volume d'un globule rouge, le noyau est très nettement arrondi, de 3 μ de diamètre environ, le filament nucléaire étant disposé en rosace. Ce noyau est légèrement excentré par rapport au protoplasma. Celui ci dans les grandes formes est très fortement amphophile, presque basophile.

Nous avons donné le pourcentage des leucocytes. Nous ne reviendrons pas sur l'étude des polynucléaires, des myélocytes ou des lymphocytes. Ces cellules dans le sang que nous étudions n'avaient rien de particulier et étaient en tout semblables aux types admis par tous les hématologistes.

La difficulté devient plus grande en ce qui concerne les cellules que nous avons groupées sous le nom de cellules embryonnaires. Nous en comptons 56,38.

Les moins nombreuses 1, 29, ont un noyau arrondi ou ovalaire avec 1, 2 ou 3 nucléoles, noyau volumineux peu coloré par les couleurs basiques, et qui est entouré par une zone petite de protoplasma très énergiquement basophile, sans granulations. Elles ont les mêmes dimensions que les moyens mononucléaires soit, 8 à 10 μ.

A côté de ces cellules et de même taille se trouvent des cellules également mononucléaires non granuleuses, mais dont l'aspect est moins net ; ce sont des cellules à centre clair et à pourtour très énergiquement basophile, sans que l'on puisse décider où cesse le noyau, où commence le protoplasma. Ces cellules nous paraissent de même ordre que les précédentes mais légèrement altérées par les manipulations.

Enfin il y a un troisième ordre de cellules, nous en avons compté 18,61 pour 100, présentant ce même caractère de noyau clair et de protoplasma basophile, mais la couronne protoplasmique est plus étendue le noyau légèrement ovalaire et excentré. Le protoplasma devient sur certains points moins nettement basophile et dans quelques-unes on voit apparaître de très fines granulations. Il s'agit de formes de transition entre la cellule ronde que nous avons décrite en premier lieu et les diverses formes de leucocytes.

Ces cellules nous paraissent devoir être identifiées avec le grand lymphocyte d'Ehrlich ou le myélocyte orthobasophile de Dominici.

Parmi ces cellules on trouve de ci de là quelques formes de karyokynèse en réalité assez rares.

Enfin on rencontre en assez grand nombre sur le champ des préparations des cellules en karyolyse formant une sorte de réseau en chevelu comme des paquets de racines.

Le 15 *décembre* nous avons fait un nouvel examen, lequel nous a donné :

Hémoglobine	40
Hématies	2.170.000
Leucocytes	86.000
dont voici la formule :	
Polynucléaires neutrophiles	12,23
— éosinophiles	0,30
Myélocytes neutrophiles	14,65
— éosinophiles	0,30
Lymphocytes	4,77
Cellules embryonnaires	67,45

En résumé, *la caractéristique du sang dans ce cas nous paraît être une hypoglobulie légère avec leucocytose.*

La formule hématologique étant une formule myéloïde caractérisée : 1° *par la présence de myélocytes adultes et d'un grand nombre de myélocytes jeunes, que pour ne rien préjuger de leur origine nous appelons cellules embryonnaires, mais que l'on peut sûrement assimiler au myélocyte orthobasophile de Dominici,* 2° *par une poussée hématoblastique caractérisée.*

Moelle osseuse. — La moelle osseuse fémorale subit en partie un retour à l'état embryonnaire. En effet il nous a été possible de retirer du fémur un petit cylindre de moelle rouge mais sur une petite étendue, 2 centimètres environ seulement, au delà desquels la moelle était uniquement composée de graisse.

A un faible grossissement le même aspect de réaction incomplète existe. La préparation se divise nettement en deux zones, l'une formant une nappe cellulaire continue, perforée de ci de là par une logette graisseuse persistante, l'autre au contraire est constituée par un réseau de mailles circonscrivant les logettes d'où la graisse a été chassée par les réactifs au cours des manipulations. Au milieu de ce réseau on peut voir des îlots les uns congestifs, les autres d'infiltration leucocytaire occupant les interstices des mailles. C'est surtout au niveau des vaisseaux que cet aspect est prononcé et nous constatons de véritables manchons périvasculaires donnant l'impression d'une réaction infectieuse.

A un fort grossissement on voit que la nappe cellulaire est constituée de cellules libres retenues dans une trame elle-même en pleine réaction.

Voici quelle est la proportion entre eux des différents éléments cellulaires sur un frottis de moelle :

Polynucléaires neutrophiles.	7,21
Myélocytes neutrophiles	4,09
Mononucléaires moyens	0,57
Lymphocytes	2,04
Hématies nucléées	0,87
Cellules embryonnaires.	89.18

Nous ne nous attarderons pas à décrire les cellules que l'on retrouve normalement dans la moelle et qui dans celle que nous étudions sont en petit nombre : polynucléaires, myélocytes, lymphocytes et mononucléaires moyens.

Nous avons compris sous le nom de cellules embryonnaires au cours de notre pourcentage toute une série de cellules présentant entre elles des formes de passage et que nous allons maintenant étudier.

Cellule volumineuse (10 à 15 μ), à gros noyau ovalaire, à grains de chromatine disséminés dans l'intérieur du noyau, à membrane nucléaire nette, à protoplasma amphophile assez étroit.

Cellule arrondie ou ovalaire à membrane nucléaire très apparente, présentant tout au pourtour du noyau une couronne de grains basophiles, pas de protoplasma appréciable, d'une dimension de 8 à 10 μ.

Cellules de dimensions variables, allant de la dimension d'un globule rouge à celle d'un myélocyte à noyau arrondi ou ovalaire très clair, ayant de 1 à 3 nucléoles avec une zone de protoplasma très étroite, parfois même inappréciable, très basophile. Ces cellules sont en tout comparables à celles que l'on rencontre dans le sang circulant ; ce sont elles qui composent la plus grande partie des cellules libres que l'on rencontre dans la moelle.

Petites cellules assez nombreuses de dimensions égales ou inférieures à un globule rouge, le noyau est exactement arrondi en pain à cacheter, très fortement basophile, avec 4 ou 5 grains de chromatine disposés en rosace avec un protoplasma très minime et à peine coloré.

Hématies nucléées très nombreuses, à protoplasma orangeophile, cependant moins coloré que celui des hématies avoisinantes ; quelques-unes ont encore un protoplasma amphophile, leur dimension n'est pas régulière et l'on y rencontre toutes les formes : mégaloblastes, normoblastes et microblastes, ceux-ci en très petit nombre.

Parmi ces hématies nucléées beaucoup ont leur noyau en pycnose, soit que dans l'intérieur du protoplasma on distingue deux ou trois sphérules côte à côte donnant des formes d'haltère ou de feuille de trèfle, soit que plus nombreuses le noyau ait un aspect mûriforme.

Enfin de ci de là on trouve de volumineuses masses plasmodiales à

noyaux multiples, les unes présentant des noyaux séparés, les autres d noyaux bourgeonnants.

Le tissu de soutien est constitué par un réticulum net, mais do les noyaux ont perdu leur aspect linéaire, sont devenus volumineux charnus, le protoplasma apparent se colore mal par les couleurs ac des. C'est surtout au niveau des sinus de la moelle que cette réactio apparaît le plus nettement ; à ce niveau on voit nettement les cellul endothéliales se gonfler, puis prendre l'aspect de la cellule lymph conjonctive.

Le noyau s'allonge, s'incurve légèrement, très volumineux et clair ; est entouré d'un protoplasma amphophile en continuité directe avec l tissu réticulaire auquel il adhère ; au voisinage on voit un macrophag de Metchnikoff, on parcourt ainsi tout le stade de transformation d tissu conjonctif.

Le même phénomène se reproduit au niveau des petits vaisseaux mais avec plus de netteté. En effet toute la paroi vasculaire participe à ce processus, de telle sorte que nous voyons la tunique externe prendr un aspect nettement réticulé. Les cellules de l'endothélium très volumi neuses font saillie dans l'intérieur des vaisseaux, quelques-unes adhé rentes encore à l'intérieur ont la forme des lymphocytes.

Dans les mailles formées par la paroi vasculaire nous trouvons un grand nombre de cellules soit libres soit à l'état de cellules lymphocon jonctives. Nous retrouvons celles-ci à l'extérieur des vaisseaux auxquel elles adhèrent encore, formant ainsi une sorte de palissade de cellule embryonnaires ; beaucoup sont libres dans le tissu avoisinant. Parmi toutes ces cellules nous n'avons pas eu de karyokinèses nettes mais quelques figures de division directe.

A côté de cet aspect que l'on retrouve dans la partie de la moelle qui est reconnue embryonnaire, il est facile d'assister au début du processus dans la partie de la moelle restée graisseuse. C'est d'abord un afflux de globules rouges qui infiltrent l'espace entre deux logettes puis il vient s'y ajouter un apport leucocytaire, en même temps la cellule tend vers le type lympho-conjonctif.

En résumé, *nous voyons que la moelle réagit dans toutes ses parties, le tissu conjonctif adulte subissant une régression reprend son type embryonnaire, le processus s'étend aux parois des vaisseaux, tout l'effort de l'organisme tendant à l'hyperproduction de cellules jeunes ; celles-ci n'atteignent pas l'état adulte ainsi qu'en témoignent le grand nombre de petits myélocytes*

basophiles habituellement plus rares dans la moelle fœtale, et aussi l'aspect picnotique des noyaux de globules nucléés, qui à peine nés présentent déjà des lésions de dégénérescence.

Rate. — *A un faible grossissement*, l'aspect de la rate est complètement modifié, il n'y a plus traces de corpuscules et la rate se présente comme une nappe continue de cellules, sans aucune tendance à un groupement caractéristique.

Nous avons constaté un petit infarctus, prélevé dans son entier et coupé sur toute son étendue ; on distingue une artère coupée dans sa longueur et complètement thrombosée ; à côté, dans l'épaisseur même de l'infarctus, deux ou trois vaisseaux coupés perpendiculairement à leur axe, remplis de fibrine enserrant des globules rouges et de très nombreux leucocytes ; sur une de ces coupes le thrombus qui remplit l'artère est presque uniquement formé de leucocytes.

A un fort grossissement, on note : Cellule à noyau arrondi, basophile, avec très peu ou pas de protoplasma acidophile.

Cellules volumineuses avec noyau ovalaire et opaque et protoplasma abondant, irrégulier, amphophile.

Cellules à noyau rond ou ovalaire à 1, 2 ou 3 nucléoles, très clair, avec protoplasma nettement basophile, ces cellules moins nombreuses que dans la moelle osseuse, mais d'une dimension un peu supérieure.

Myélocytes neutrophiles et acidophiles en très grand nombre, beaucoup plus abondants que dans la moelle osseuse.

Polynucléaires en assez petit nombre.

Très nombreuses hématies nucléées : normoblastes, mégaloblastes et même d'assez nombreux gigantoblastes, beaucoup de ces formes sont en picnose.

Très nombreux « tingibles Körpers ».

Lymphocytes en assez petit nombre.

Macrophages assez nombreux, beaucoup phagocytent, nous avons pu en rencontrer un assez grand nombre contenant des débris de polynucléaires ou d'hématies nucléées.

Nous avons pu retrouver aussi des masses protoplasmiques non différenciées à protoplasma amphophile et présentant de volumineux noyaux arrondis nettement séparés au sein même de la masse. Ces plasmodes semblent se dédoubler et nous avons pu constater des groupes de cellules situées côte à côte et témoins d'une division directe.

Enfin, dans tous les champs que l'on étudie, on trouve un grand nombre de macrophages chargés de débris cellulaires et de pigment.

Bien que la rate ne présente pas sa morphologie habituelle, on peut

cependant reconnaître que ces éléments ne sont pas absolument groupés au hasard En effet par places on ne trouve guère que des cellules du type lymphoïde,soit des cellules à noyau clair et protoplasmabasophile, soit surtout des lymphocytes ; ces cellules forment un amas qui tranche par sa teinte plus bleue et sont groupées autour d'un vaisseau montrant un vestige des cordons de la rate. Au contraire la plus grande partie du reste de la rate répondant à la pulpe contient surtout des cellules du type myéloïde et répondant à tous les types que nous avons décrits.

Le tissu réticulaire subit là encore la transformation embryonnaire qui est particulièrement nette au niveau des petits vaisseaux. L'endothélium est tuméfié, bourgeonnant, les cellules ont un noyau arrondi, font saillie dans la lumière du vaisseau et semblent prêtes à se détacher de la paroi ; en quelques points même on trouve de grosses cellules rondes à protoplasma basophile, laissant leur empreinte sur la paroi.

En résumé, *réaction myéloïde et normoblastique de la rate avec transformation lympho-conjonctive du tissu réticulé, retour de ces cellules à l'état embryonnaire, passage à l'état de cellule libre et macrophagie intense.*

Ganglion. — Rien ne distingue le ganglion de la rate.

A un faible grossissement c'est la même nappe uniforme de cellules libres, sans distinction de tissu médullaire et de follicules : rien qu'une quantité de cellules libres dans un fin réticulum. Etudiée à l'immersion nous y retrouvons :

Des cellules à noyau opaque et à protoplasma basophile.

Des cellules à noyau clair et à protoplasma basophile dont quelques-unes en karyokinèse.

Des myélocytes granuleux.

Des hématies nucléées et des érythrocytes incolores, beaucoup d'hématies nucléées ont leur noyau en picnose.

Des lymphocytes.

Des macrophages chargés de débris nucléaires.

Des « tingible Körpers ».

L'endothélium des vaisseaux nous offre là encore avec une parfaite netteté le gonflement de sa cellule, l'aspect arrondi des noyaux et cette apparence de desquamation de la cellule endothéliale se détachant pour tomber dans la lumière du vaisseau.

A la périphérie on voit une néoformation d'aspect lymphoïde au niveau des angles d'union des travées graisseuses indiquant une néoformation lymphoïde périganglionnaire.

En résumé, *réaction myéloïde embryonnaire du ganglion.*

Foie. — *A un faible grossissement,* le foie apparaît considérablement modifié, le réseau des cellules hépatiques au lieu d'être serré comme normalement, laisse entre chaque travée un interstice qui apparaît infiltré de cellules fortement chromophiles ; cette infiltration légère au niveau des espaces intertrabéculaires s'accuse davantage autour des vaisseaux portes aussi bien que des veines sus-hépatiques, formant des amas, de véritables petits nodules lymphoïdes unis entre eux par des traînées qui donnent à l'espace de Kiernan un aspect très particulier.

Fort grossissement. Les cellules qui constituent ces nodules sont toutes des cellules jeunes à noyau volumineux, à protoplasma basophile ; il est facile de voir que ce ne sont pas des cellules dues à un apport leucocytaire mais qu'elles se sont formées *in situ.* En effet les parois vasculaires sont bosselées, irrégulières, formées de cellules volumineuses et prennent l'aspect d'un tissu réticulé. Les cellules qui les forment, à noyau arrondi, succulent, à protoplasma plus ou moins basophile, ont une extrémité libre et un pied encore adhérent à la paroi, il s'agit sans nul doute de cellules lympho-conjonctives en train de se libérer ; immédiatement au delà nous voyons des macrophages très nets.

Au pourtour des petits vaisseaux nous voyons le tissu conjonctif subir la même involution ; cellules conjonctives à noyau volumineux, ovalaire, dont le protoplasma ne présente plus l'affinité acidophile propre au collagène, larges cellules lympho-conjonctives, macrophages et cellules à noyau clair et à protoplasma basophile, quelques érythrocytes incolores. De ci de là on trouve quelques plasmodes à noyaux multiples arrondis ; nous n'avons pas constaté de karyokinèse.

Entre les travées nous retrouvons des cellules libres en grand nombre, mais les cellules de type embryonnaire sont en nombre moindre, elles y subissent l'évolution vers le type adulte.

Nous trouvons la cellule à noyau clair et protoplasma basophile que nous avons décrite dans le sang, des myélocytes avec leurs différents ordres de granulations, ce sont les cellules qui dominent, des polynucléaires, des hématies nucléées, et un assez grand nombre de boules sarcodiques

La cellule hépatique elle-même n'a pas l'air atteinte par le processus.

Appendice.— La paroi appendiculaire est très épaissie, et à un faible grossissement muqueuse et sous-muqueuse apparaissent constituées par une seule nappe d'infiltration leucocytaire au milieu de laquelle tranchent en bleu plus foncé les follicules clos eux-mêmes hypertrophiés.

La tunique musculaire est normale, la tunique séreuse et la sous-séreuse présentent une légère infiltration leucocytaire.

C'est au niveau du chorion que la lésion est le plus prononcée. Là en-

core nous relevons la transformation embryonnaire du tissu conjonctif. Les noyaux augmentent de volume, se gonflent et s'arrondissent, formant des cellules lympho-conjonctives. A côté nous voyons des macrophages, de larges cellules à noyau clair et à bordure protoplasmique mince et basophile, quelques myélocytes. Au niveau des vaisseaux de même, gonflement de l'endothélium dont les cellules volumineuses semblent prêtes à desquamer.

Au niveau des follicules nous ne trouvons presque uniquement que des lymphocytes dont un grand nombre se chargent de granulations prenant l'aspect de myélocytes.

La lumière de l'appendice est obstruée par un amas de cellules dégénérées, de débris sans forme anatomique et d'un très grand nombre de microbes.

Cœur. — Le myocarde ne paraît pas sensiblement modifié lorsqu'on le voit à un faible grossissement, de ci de là les espaces conjonctifs sont indiqués par un amas de cellules libres fortement colorées.

A l'immersion nous voyons que cette formation environnant un vaisseau est constituée par deux ordres de cellules. Les unes, les plus nombreuses, sont rectangulaires et ont leur grand axe orienté dans le même sens. Le noyau est volumineux, allongé, assez clair, avec de nombreux grains de chromatine disséminés sans ordre ; le protoplasma basophile au même degré que le noyau est peu abondant et se ramasse aux deux extrémités de la cellule.

Quelques autres cellules polygonales ont un protoplasma amphophile plus abondant, quelques-unes ont un protoplasma acidophile.

Nous n'avons pas remarqué la présence de lymphomes sous-péricardiques notés par beaucoup d'auteurs.

Poumon. — Le parenchyme pulmonaire n'est que peu modifié, les alvéoles sont facilement perceptibles, contenant une assez grande quantités de fibrine et des cellules épithéliales desquamées.

Les parois sont un peu épaissies et dessinées plus nettement que dans les cas habituels par les nombreux leucocytes circulant dans leur interstice.

De même, les petits vaisseaux sont comblés par de très nombreux leucocytes, ne différant du reste en rien de ceux que nous avons décrits dans le sang.

Lorsqu'on parcourt la préparation avec un faible grossissement, on trouve en quelques points la coupe d'un pédicule alvéolaire ; bronches, artères et veines nettement perceptibles. Ce pédicule est entouré d'un très riche manchon d'aspect lymphoïde.

Vu à l'immersion, ce manchon nous apparaît constitué de même

que l'était le ganglion lymphatique, c'est-à-dire réticulum conjonctif dont le fibroblaste fait retour à la cellule lympho-conjonctive, enserrant dans ses mailles un grand nombre de cellules libres où dominent les lymphocytes, mais où nous rencontrons également des myélocytes, quelques polynucléaires et même des hématies nucléées, quelques-unes à noyau picnotique.

Utérus. — La muqueuse utérine est très épaissie, considérablement infiltrée de leucocytes de tout ordre, mais surtout polynucléaires et macrophages. L'infiltration gagne dans l'épaisseur même des tuniques musculaires où elle s'étend profondément. Nous nous trouvons en présence de lésions de métrite non douteuses.

L'ovaire ne nous offre rien de particulier, si ce n'est de nombreux ovules en pleine évolution.

La surrénale apparaît tout à fait normale.

Les reins paraissent normaux.

Le pancréas est normal.

Bactériologie. — Nous avons pendant la vie ensemencé sur bouillon du sang pris par ponction aseptique d'une veine du pli du coude. Le bouillon s'est troublé en 24 heures, mais il nous a été impossible d'y déceler aucun microbe par les méthodes usuelles, nous n'avons pas eu à notre disposition d'ultramicroscope. Le repiquage sur les milieux habituels n'a donné aucun résultat.

Le sang ensemencé sur tubes profonds de gélose glucosée (méthode Weillon) n'a donné aucun résultat.

Nous avons également pris du sang de la veine et l'avons reçu dans l'eau distillée, après centrifugation du sang ainsi laqué nous avons recueilli les culots en gouttes sur lame et coloré au liquide de Giemsa, nous n'avons rien décelé par cette méthode.

La coloration au Giemsa du sang recueilli par piqûre du doigt ne nous a non plus rien montré.

Enfin nous avons pris d'autre part des caillots de sang lavés et essorés avec soin, traités par la méthode de Levaditi pour la recherche du treponema pallidum, nous n'avons vu aucune figure de microbes, de même que sur les viscères que nous avons traités par la même méthode.

Enfin nous avons sans résultat pratiqué des inoculations de fragments de rate et du bouillon de culture à la poule, à la souris et au cobaye sans résultat.

En résumé. — *Il s'agit d'un cas de leucémie aiguë ayant évolué en trois mois et demi avec un syndrome infectieux ; les lésions qui attiraient l'attention et donnaient à la maladie sa physiono-*

mie propre constituaient un noma de la bouche caractéristique.

L'étude du sang en montrant une leucocytose marquée et une formule où dominaient les mononucléaires avec réaction myéloïde embryonnaire fit poser le diagnostic confirmé par l'autopsie et l'examen histologique.

Ce qui caractérise ce cas au point de vue anatomique c'est la réaction lymphoconjonctive que l'on rencontre dans les viscères et la moelle osseuse.

Observation II (inédite, Drs Méry et Weill-Hallé).

Leucémie aiguë à forme angineuse prise pour une diphtérie. Réaction lympho-conjonctive embryonnaire (1).

C... Paul, âgé de 7 ans, est amené au pavillon de diphtérie pour une angine à fausse membrane consécutive à une amygdalotomie double.

Comme antécédents héréditaires, on note seulement chez le père une laryngite chronique probablement tuberculeuse.

L'enfant né à terme a été nourri au biberon, il contracte la rougeole à 5 ans, et guérit sans complications, sa grand'mère, qui l'élève, le trouve, dès ce moment, pâle et anémique et l'envoie à plusieurs reprises à la campagne.

En octobre 1907, il revient à Paris et rentre à l'école ; à ce moment les parents constatent son anémie et la présence de quelques ganglions à la région cervicale.

Vers le milieu de novembre, l'enfant tombe malade, il aurait eu une fièvre assez vive, de la céphalalgie, des vomissements avec diarrhée et un amaigrissement notable.

En même temps l'enfant éprouve une grosse difficulté de la déglutition et l'on constate des amygdales très grosses.

Il y a une adénopathie sous-maxillaire très marquée, qui diminue sous l'influence de pansements humides.

Lorsque la poussée aiguë est terminée, le médecin conseille aux parents de faire pratiquer l'amygdalotomie double qui est faite le 31 décembre et s'accompagne d'une grosse hémorragie.

Le 2 *janvier*, reprise des accidents généraux et apparition d'un exsudat pseudo-membraneux pour lequel l'enfant est amené à l'hôpital ; il est placé au pavillon de diphtérie où l'on fait une injection de 40 centimètres cubes de sérum de Roux.

(1) Cette observation fera l'objet d'une communication à la *Société de pédiatrie.*

3. — Du côté de la gorge, on note des fausses membranes localisées sur les amygdales, sur le bord droit de la luette, et le pilier postérieur droit.

L'enfant tousse, a de la gène respiratoire, un peu de dyspnée, sa voix est rauque.

L'auscultation décèle des râles sibilants disséminés des deux côtés, il y a à droite une légère submatité.

La face et tout le tégument sont pâles, blafards et d'une teinte jaunâtre, les conjonctives sont décolorées, la muqueuse labiale et gingivale est rose.

Tous les groupes ganglionnaires sont plus ou moins hypertrophiés : au cou surtout à droite ganglions sous-maxillaires,et sterno-mastoïdiens. Dans le creux de l'aisselle,les ganglions sont plus petits, indurés, roulant sous le doigt. Plus volumineux à la région inguinale,ils font saillie sous la peau. On ne relève pas de symptômes de compression pouvant être attribués aux ganglions trachéo-bronchiques, cependant à droite, il y a un souffle bronchique expiratoire.

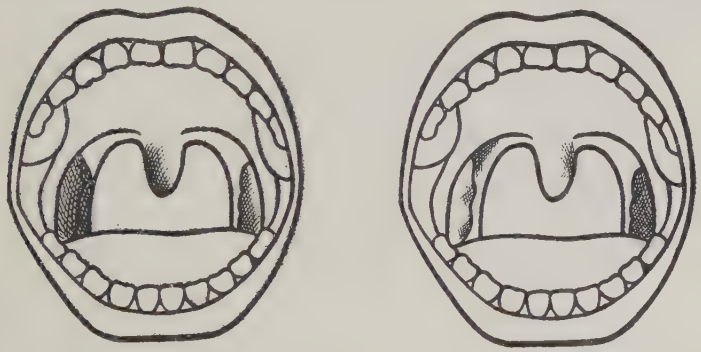

3 janvier 4 janvier

Fig. 2. — Schéma de la localisation des fausses membranes.

Le foie est abaissé et légèrement hypertrophié, la limite supérieure du foie répond au sixième espace intercostal droit sur la verticale passant en dehors du mamelon droit ; il déborde les fausses côtes de 5 à 6 centimètres. La rate est nettement perçue à la percussion, qui donne sur la ligne axillaire une matité ayant de 5 à 6 centimètres. A la palpation on ne perçoit que difficilement le bord crénelé.

La fièvre atteint 39°, le pouls est très rapide et faible, 140.

Il y a un amaigrissement notable, l'asthénie est très marquée, le moindre mouvement est pénible pour le petit malade.

Il est fait dès le premier jour un ensemencement de la gorge qui est

refait le surlendemain et ne donne que des cocci, les frottis de fausse membrane de même ne donnent que des cocci.

Les urines ne contiennent pas d'albumine.

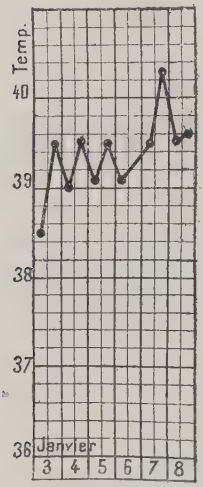

Fig. 3

4 janvier. — Régression de fausses membranes. Phénomènes généraux très marqués. Pouls 126, faible et petit. Troubles nerveux, agitation et délire.

5. — L'angine est presque terminée, mais les symptômes généraux persistent, les bruits du cœur sont sourds.

7. — Pouls 154, Dyspnée.

8. — Agitation, délire, asthénie extrême.

9. — Mort.

Il est fait le 4 janvier un examen de sang qui donne :

Hématies.	1.380.000
Leucocytes	5.000

Formule hématologique.

Polynucléaires neutrophiles. .	2, 4
Formes de transition neutrophiles . . .	1, 7
Polynucléaires en histolyse.	0, 1
Myélocytes neutrophiles	2
Polynucléaires éosinophiles	0, 1
Mastzelle	0
Mononucléaires	82
Mononucléaires en histolyse	0, 7
Lymphocytes	3, 9
Grands lymphocytes.	0, 2
Cellules de Türck.	0, 5
Grands mononucléaires.	1, 7
Normoblastes	0, 1
Myéloblastes	0, 1

Parmi les mononucléaires en dehors des cellules de Türck, un petit nombre ont un protoplasma nettement basophile, et correspondent au petit myélocyte basophile non granuleux.

Du côté des globules rouges on note une polychromatophilie marquée de l'anysocytose, des granulations basophiles, très peu de poïkylocytose.

La formule est celle d'une leucémie aiguë, mais le chiffre de leucocytes est extrêmement bas, il est probable que cet abaissement est dû à l'infection qui s'est produite sur la cicatrice d'amygdalotomie.

Histologie (L'étude des préparations a été faite en collaboration avec le Dr Aubertin) :

Rate — Faible grossissement. Les corpuscules de Malpighi paraissent rares et atrophiés au lieu qu'il y a une hypertrophie manifeste de la pulpe. Fort grossissement. Les corpuscules sont constitués par du tissu réticulé ayant des caractères normaux et remplis par des lymphocytes. Cependant on y trouve en nombre relativement considérable de grandes cellules analogues à celles que nous allons décrire dans la pulpe et qui par endroit pénètrent presque jusqu'à l'artère centrale.

La pulpe est constituée par un tissu homogène dans lequel on ne voit pas de travées fibreuses et contenant des sinus très dilatés. L'hyperplasie est en somme presque exclusivement constituée aux dépens des cordons de Billroth, ces cordons entièrement celluleux, peu scléreux, sont constitués par deux types de cellules, les unes sont des lymphocytes et mononucléaires de plusieurs dimensions, les autres sont des cellules plus volumineuses à gros noyau clair, à protoplasma assez étendu prenant l'éosine en masse ; ces lames protoplasmiques semblent dans certains cas s'anastomoser les unes avec les autres, on dirait un véritable plasmodium cellulaire. Le protoplasma de ces cellules ne contient pas de granulations. L'étude des frottis montre d'ailleurs qu'il ne s'agit pas là de myélocytes, ces éléments sont d'ailleurs rares dans la rate (1).

Il y a peu de polynucléaires, pas d'éosinophiles, peu de globules rouges.

Il existe un certain nombre de grands macrophages contenant des débris nucléaires et peu de pigment ferrique. Quelques-unes de ces grandes cellules ont leur noyau en picnose, le protoplasma restant intact.

Les sinus contiennent des mononucléaires de toute taille, un très petit nombre des grandes cellules décrites, pas de polynucléaires et assez peu de globules rouges.

L'étude des frottis a confirmé ces données, montrant bien les deux types de cellules mononucléées déjà décrites, les myélocytes très rares et les globules nucléés pratiquement absents.

Ganglions. — Les divers ganglions périphériques et mésentériques présentent tous les mêmes lésions. Ils sont tous hypertrophiés et il est impossible d'y retrouver ni substance corticale, ni substance médullaire ; en particulier, les follicules sont impossibles à retrouver. Il n'y a qu'un tissu réticulé homogène contenant des lymphocytes et des mononucléaires non granuleux de toutes tailles. Le réticulum est bien net, on y voit un certain nombre de cellules analogues à celles que nous avons décrites dans la pulpe splénique. Le tissu ganglionnaire est par-

(1) Nous identifions ces cellules avec les cellules lymphoconjonctives constatées dans notre cas I.

couru par des vaisseaux sanguins contenant des globules rouges des mononucléaires et les mêmes grandes cellules retrouvées dans la rate. Il n'y a pas de figures de macrophagie et pas d'évolution myéloïde appréciable.

Moelle osseuse. — La moelle des côtes était rose pâle, la moelle des vertèbres rouge vif. Examinée sur frottis elle contient un grand nombre de mononucléaires non granuleux, un assez petit nombre de myélocytes et très peu de globules nucléés. Elle semble en somme en hyperplasie lymphoïde.

Intestin. — Hyperplasie énorme en certains endroits du tissu lymphoïde du chorion. Les villosités sont élargies du fait de cette hyperplasie et les glandes sont écartées les unes des autres. Cette infiltration est faite de lymphocytes, de mononucléaires, de tailles diverses et très peu de grandes cellules.

Amygdales. — Leur structure est identique à celle des ganglions.

Foie. — Aspect du foie de leucémie lymphoïde, tous les capillaires contenant un certain nombre de mononucléaires. De plus, il existe des lymphomes périportaux. Ces lymphomes sont constitués par des mononucléaires de grande taille et quelques cellules volumineuses pouvant être rapprochées des grandes cellules décrites dans la rate. Il y a peu de lésion de la cellule hépatique. Pas de dégénérescence manifeste.

Reins. — Infiltration lymphoïde discrète dans le tissu conjonctif qui entoure le corpuscule de Malpighi. Lésions cellulaires relativement peu marquées des tubes contournés.

Capsules surrénales. — Quelques légères dégénérescence dans le cortex.

Pancréas. — Rien de particulier.

Cœur. — Il y a un certain degré de stase leucocytaire dans les capillaires.

Poumons. — Le poumon contient des zones nécrotiques difficilement limitées qui ne semblent pas tuberculeuses. Il n'y a pas de cellules géantes ni de bacilles. Ce ne sont pas des lymphomes, nous pouvons les interpréter comme des infarctus. Il y a en outre un peu de congestion.

En résumé. — *Leucémie aiguë ayant évolué en l'espace de trois mois dont le premier symptôme fut une hypertrophie des amygdales, l'ablation pratiquée donne un coup de fouet à l'affection qui prend un aspect diphtéroïde. L'examen du sang est caractéristique.*

L'histologie décèle dans les viscères la présence de grandes cellules particulières d'origine endothéliale, que l'on peut considérer comme des cellules lympho-conjonctives.

Observation III (inédite, Cain) (1).

Forme typique. — Début brusque. — Pleurésie. Réaction massive du foie et des reins.

S..., jeune fille de 17 ans, domestique, entre à la Charité dans le service de M. Moutard-Martin le 6 février 1910.

La malade ne présente pas d'antécédents héréditaires, elle a eu la rougeole et la coqueluche, une fièvre typhoïde il y a deux ans, des phénomènes d'entérite (durée 2 mois) il y a un an. Elle n'a aucune tendance aux hémorragies.

Au moment de son entrée, elle est fatiguée depuis 15 jours et se plaint de douleurs lombaires qu'elle attribue à ce qu'elle a travaillé longtemps dans une cave inondée. Le début a été assez brusque ; le soir même état nauséeux, inappétence et fatigue qui l'oblige à s'aliter. Sueurs et quelques vomissements alimentaires.

7 *février*.— A l'entrée on constate de la courbature et des douleurs sans localisation, un peu de gêne respiratoire à droite.

Il n'y a à ce moment ni œdème ni purpura.

L'examen du thorax décèle seulement un peu de diminution de la respiration et des vibrations dans le tiers inférieur du poumon droit en arrière.

Dès ce moment et à plusieurs reprises dans la suite, une recherche attentive n'a pas permis de trouver de symptômes d'adénopathie trachéobronchique.

Il n'y a pas de symptômes cardiaques, ni souffle extra-cardiaque, ni souffle vasculaire.

L'abdomen est légèrement augmenté de volume, sans ascite, mais la palpation dénote une masse dure qui occupe toute la partie supérieure de l'abdomen, descendant au-dessous de l'ombilic. La consistance est uniforme et ce palper n'est pas douloureux, on peut cependant délimiter la rate et le foie.

Le bord inférieur du foie est à deux travers de doigt au-dessus de

(1) Cette observation très récente sera l'objet d'un travail plus étendu particulièrement en rapport avec les recherches biologiques auxquelles elle a donné lieu.

l'épine iliaque antéro-supérieure droite, il monte obliquement en haut et à gauche jusqu'à deux travers de doigt au-dessus de l'ombilic. La matité supérieure suit le bord de la sixième côte, atteint en arrière le 8e espace, les dimensions sont de 23 centimètres dans la ligne mamelonnaire, de 20 dans la ligne médiane. La surface du foie est lisse et égale, les bords sont mousses.

Les limites de la rate sont plus difficilement perceptibles, le bord inférieur continue, sans démarcation nette, le bord inférieur du foie et monte oblique jusqu'à trois travers de doigt au-dessus de l'épine iliaque gauche.

Le bord droit n'est perçu que très difficilement au-dessus de l'ombilic et à droite où l'on sent les crénelures du bord antérieur. La matité remonte jusqu'à la 7e côte dans la ligne mamelonnaire et le 10e espace en arrière. La hauteur atteint 15 centimètres dans la ligne mamelonnaire et 10 dans la ligne axillaire.

Immédiatement à droite, séparant la matité splénique de celle du foie, une zone sonore ovalaire correspond à l'estomac.

On constate des adénopathies multiples, dures, indolores, mobilisables de tout côté, les ganglions restant libres entre eux et dont le développement n'a pas été noté par la malade. Le plus volumineux est un ganglion sus claviculaire à droite, gros comme une petite mandarine.

Petits ganglions gros comme un pois, sus-claviculaires, rétro-auriculaires ; à droite, deux ganglions sous-angulo-maxillaires assez volumineux.

A gauche, deux petits ganglions occipitaux et rétro-auriculaires.

Les ganglions axillaires sont profondément situés, assez volumineux, mais ne font pas saillie sous la peau. Ils se prolongent le long de la chaîne mammaire externe. Il existe de petits ganglions inguinaux, on n'a pas trouvé de ganglions épitrochléens ni poplités.

On ne constate pas de douleurs profondes osseuses.

Système nerveux. — Les réflexes sont normaux, les pupilles réagissent bien. L'état intellectuel est resté parfait jusqu'au dernier jour.

L'examen des muqueuses de la bouche ne présente rien d'anormal.

8 *février.* — Epistaxis légère, la première que la malade ait présentée, quelques vomissements, persistance de l'état de fatigue.

10 *au* 11. — Epistaxis légères.

Dans la nuit du 14 au 15, forte épistaxis, très grande fatigue.

19. — La peau et les muqueuses sont notablement décolorées, on note un aspect subictérique des conjonctives. La face est bouffie et l'asthénie très marquée.

Léger purpura sur le flanc gauche, les gencives saignent légèrement.

22. — Purpura généralisé, la moindre contusion provoque l'apparition d'une ecchymose : sur le dos de la main dans sa totalité, au niveau de la prise de sang, au pli du coude, il s'est fait un vaste placard hémorragique.

Hémorragie conjonctivale.

La respiration devient très gênée, haletante, il y a un peu de cyanose des lèvres.

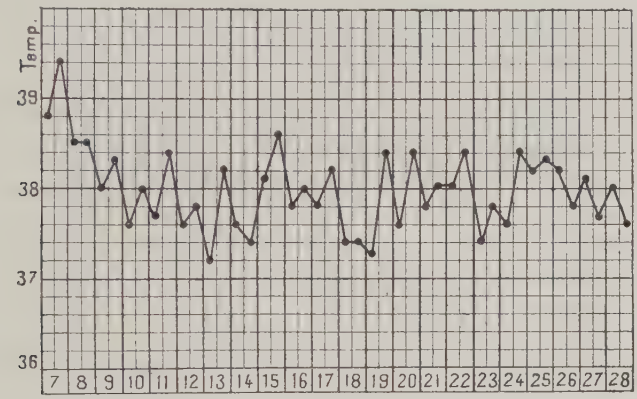

Février Fig. 4

On constate également un œdème généralisé aux membres inférieurs.

24. — Hémorragie intestinale qui se répète jusqu'à la mort avec quelques vomissements bilieux, l'oppression augmente ; matité à la base droite, diminution de la respiration.

Insomnie, agitation.

Les hémorragies gingivales et labiales sont continuelles et très abondantes.

26. — Prostration et somnolence. La malade ne répond qu'avec peine.

Mort par suffocation le 28 février.

Pendant tout le cours de la maladie, la température se tint entre 37 et 39° avec rémission matinale

Le pouls reste parallèle à la fièvre.

Urines. — Foncées, laissant déposer un sédiment abondant d'urates, il n'y a pas eu de sucre, ni d'albumine, ni pigments biliaires.

	9 février	27 février
Volume par 24 heures	1.400	1.080
Densité	1.015	
Réaction	acide	
Urée par litre	16 gr. 32	20 gr. 49
Acide urique	0 » 193	1 » 013
Phosphates.	0 » 16	0 » 40
Chlorures	1 » 75	3 » 95

Plusieurs dosages d'urates et d'acide urique ont été faits et ont donné un chiffre variable entre 1 gramme et 3 gr. 50.

Sang. — Il a été fait cinq examens de sang (bain).

	7 février	13 février	20 février	23 février	27 février
Hématies .	5.548.000	4.528.000	3.245.000	2.849.600	2.280 000
Leucocytes	21.200	43.750	45.600	48.850	66.650

	7 fév.	13 fév.	20 fév.	23 fév.	27 fév.
Lymphocytes	80	83,3	90	90,5	92,3
Polynucléaires neutrophiles	10,5	9,3	6	4	4,5
Polynucléaires éosinophiles.	2	1,3	0,5	0,4	0,5
Grands mononucléaires. .	7,5	5,6	3	3,5	1,6
Forme de transition. . .		0,5	0,3	0,5	0,4
Mastzelle			0,2		
Myélocytes neutrophiles. .				0,4	0,3
Myélocytes éosinophiles. .				0,6	0,4
Myélocytes de transition .				0,1	
Hématies nucléées :					
Normoblastes	0,6	2,7	2,4	1,8	2,5
Mégaloblastes	0,4	1,6	1,8	2,5	1,5
Microblastes.	0,2				

Pas de poïkilocytose, anysocytose, les globules rouges se colorent de façon très inégale. La majorité des hématies nucléées est polychromatophile.

On a constaté quelques mégaloblastes en karyokinèse. Il y a quelques hématies granuleuses, mais dans une proportion minime.

Sous la désignation de lymphocytes sont décrites des formes d'aspect très variable, un certain nombre répondent aux lymphocytes typiques, noyau opaque avec une mince bande de protoplasma, d'autres à un seul noyau très foncé sans protoplasma visible.

Des cellules à large noyau ovalaire ne se colorant pas d'une façon uniforme, et moins que les leucocytes normaux, sans protoplasma visible.

Tous les intermédiaires sont constatés entre cette dernière forme et le grand mononucléaire habituel du sang.

Autopsie. — 24 heures après la mort, le cadavre ayant été formolé.

La disposition de la rate et du foie répond à la description clinique, il n'y a ni liquide ni réaction péritonéale.

Foie, 2 600 grammes, uniformément augmenté, de couleur pâle, sans foyer hémorragique, voies biliaires perméables malgré l'existence de deux gros ganglions hilaires.

Rate, 1.400 grammes, légère périsplénite, couleur rose foncée uniforme, pas de corpuscules apparents, ni de foyers hémorragiques.

Reins, 260 et 340 grammes, gros reins blancs, avec taches hémorragiques.

Intestins, varicosités extérieures, pas de sang à l'intérieur, la muqueuse est parsemée de petites élevures blanchâtres grosses comme des têtes d'épingle, hypertrophie des plaques de Peyer. Pancréas, surrénales normaux.

Estomac, grosses taches hémorragiques. Ganglions abdominaux partout développés, une grosse masse lombaire au niveau du tronc splénique.

Organes génitaux : rien à noter.

Thorax, 5 à 600 grammes de liquide hémorragique libre dans la cavité pleurale droite.

Poumons, aspect normal, congestion diffuse, pas de lésion de tuberculose ancienne.

Cœur et péricarde normaux.

Il existe une grosse masse uniformément dure, bosselée, englobant la bifurcation trachéale comprimant la bronche droite située en avant de l'aorte et de l'œsophage et descendant derrière le péricarde, elle présente au centre des foyers dégénérés, jaune d'or, non caséeux ; en d'autres points des foyers hémorragiques.

En arrière du sternum il existe une mince couche rougeâtre qui semble représenter le thymus.

Les amygdales sont volumineuses et hémorragiques.

Encéphale et moelle épinière normaux.

Histologie. — Moelle osseuse très rouge, semble en réviviscence.

Moelle osseuse (fémur). — Elle présente un état de reviviscence mais incomplet, et la coupe au faible grossissement apparaît comme perforée d'un grand nombre de trous dus à ce que la graisse s'est dissoute dans les réactifs ; les travées sont épaissies ; il se fait à leur niveau un apport de globules rouges et de cellules ; en de nombreux points, ce sont de vrais îlots ; par place ils deviennent confluents et forment une véritable masse.

Fort grossissement. La presque totalité des cellules est constituée par un petit mononucléaire sans protaplasma apparent ; sa taille est à peu près égale à celle d'un globule rouge. Le noyau est de forme arrondie, légèrement irrégulier et parfois échancré sur un point ; les grains de chromatine sont irrégulièrement distribués, le plus souvent situés à la périphérie du noyau.

On trouve également, mais en petit nombre, de grandes cellules à noyau ovalaire très clair et à protoplasma basophile non granuleux.

Les myélocytes sont rares ; on trouve quelques polynucléaires et hématies nucléées et de rares mégacariocytes.

Au niveau d'un capillaire, on voit les noyaux de l'endothélium très volumineux et clairs ; l'un d'eux presque arrondi semble sur le point de se détacher de la paroi.

Dans les régions où la moelle osseuse est restée grasse en partie, on saisit mieux le processus de régression. La travée, séparant deux cellules adipeuses, s'épaissit, et à l'un des angles on voit un noyau volumineux. Parfois ce noyau arrondi, très clair, est plongé au sein d'une masse protoplasmique bleuâtre (par la technique : éosine orange bleu de toluidine) qui se prolonge dans les travées. Parfois enfin, ce même noyau arrondi est entouré d'une zone de protoplasma nettement limitée basophile, et prend le type de la cellule lympho-conjonctive.

La rate apparaît à un faible grossissement comme une nappe uniforme avec des zones peu congestionnées, mais on ne retrouve pas l'architecture de l'organe, et l'aspect des corpuscules de Malpighi.

Au fort grossissement, la totalité des éléments est formée par des cellules du type du lymphocyte. De ci, de là, mais rarement on trouve une cellule souche, noyau clair et protoplasma basophile, de rares leucocytes nucléés ; nous n'avons pas constaté de macrophages.

Le réticulum est net, mais les cellules du tissu conjonctif ont un noyau volumineux.

Ganglions. — Il est impossible de reconnaître les follicules et la substance médullaire. Le ganglion est entièrement constitué par une masse de petites cellules rappelant le lymphocyte, mais sans protoplasme apparent.

Foie. — L'aspect du foie, au faible grossissement, est complètement modifié. Au niveau de tous les espaces portes il y a une masse de petites cellules qui s'infiltrent entre les travées, et font des traînées unissant un espace porte au voisin, de sorte qu'on a le dessin d'une cirrhose dont le tissu scléreux serait remplacé par des cellules jeunes. Le centre du lobule, au contraire, est clair et la zone péri-sushépatique tranche par sa coloration avec la région portale.

Au niveau de l'espace de Kiernan nous ne retrouvons plus nettement la lumière des vaisseaux, et tout l'espace semble transformé en un nodule lymphoïde.

Au fort grossissement, cet aspect s'accentue ; le vaisseau central apparaît comme une sorte de sinus limité par un endothélium, à cellules très volumineuses, dont le noyau fait saillie à l'intérieur du vaisseau ; il n'est pas possible de déceler une paroi externe, cette sorte de sinus étant situé au milieu d'un tissu réticulé.

Le tissu conjonctif n'est plus apparent, mais on reconnaît encore à leur disposition suivant un axe ses cellules dont le noyau très volumineux, ovalaire, est clair et entouré d'un protoplasma basophile peu apparent, en rapport par ses prolongements avec celui des cellules voisines.

La grosse masse des cellules qui occupent les mailles des réticules, est formée de petites cellules très basophiles, sans protoplasma apparent, ressemblant au lymphocyte. On y trouve également un petit nombre de cellules éosinophiles.

Au sein de cette masse, on rencontre une fois ou deux dans chaque espace, une couronne de noyaux plus clairs et qui paraissent des cellules épithéliales vestiges du capillaire biliaire dont les parois ont disparu.

La travée hépatique est bien conservée, mais au niveau de l'espace de Kiernan, la néoformation la détruit, et on voit des cellules hépatiques au nombre de trois ou quatre former un boyau rétréci, irrégulier, plus ou moins dégénéré et parfois réduit à quelques noyaux, entourés d'un faible protoplasma.

Tout autour du nodule que nous venons de décrire les travées hépatiques sont séparées par les capillaires distendus dans lesquels on retrouve un grand nombre de cellules, plus particulièrement du type du lymphocyte, et des cellules claires à protoplasma basophile.

Le centre du lobule est très congestionné et les cellules hépatiques présentent des lésions nettes de cirrhose.

Rein. — *Au faible grossissement* le rein apparaît comme une masse de cellules très fortement colorées formant un fond sombre sur lequel tranchent en clair les éléments épithéliaux. La lésion est d'autant plus prononcée que l'on est dans une zone plus vasculaire, les pyramides de Ferrein et la zone corticale présentent une apparence entièrement lymphomateuse. Les glomérules sont noyés dans une véritable athmosphère lymphoïde.

Au fort grossissement, le peloton glomérulaire ne paraît pas très modifié, les noyaux endothéliaux de la capsule de Bowmann sont aug-

mentés de volume et ses cellules desquament et tombent dans l'intérieur de la capsule.

Le tissu interstitiel est remplacé par une masse de cellules libres petites fortement chromophiles, à noyau arrondi, sans protoplasma appréciable.

Le tissu conjonctif est partout fortement modifié et par place seulement on trouve un fibroblaste à noyau volumineux et dont la fibre très mince a perdu son affinité pour les couleurs acides.

Au centre de cette masse on trouve les tubes urinifères dont la plupart ont conservé leur aspect, mais sont encombrés par de la substance hyaline.

Au centre même du lymphome, on trouve des amas de grosses cellules épithéliales au nombre de 8 ou 10 qui sont les vestiges d'un tube urinifère détruit par le processus.

En résumé. — *Leucémie aiguë à évolution rapide ayant un début brusque, la rate a rapidement augmenté de volume, l'adénopathie est tardive et minime, les symptômes hémorragiques n'arrivent qu'à la deuxième période de l'affection.*

La leucocytose est peu marquée, la formule est surtout lymphoïde, les cellules souches étant rares.

L'infiltration cellulaire des viscères est massive, particulièrement marquée au niveau du rein et présente surtout un aspect lymphoïde.

Observation IV (inédite, Beaujard).

Traitement radio thérapique.

Garçon de 4 ans, pas d'antécédents.

L'enfant est malade depuis environ 3 semaines ; il paraît affaibli, se fatigue et l'on remarque une pâleur progressive très grande ; le volume en outre augmente depuis quelque temps, cependant une première fois le médecin qui le vit ne put faire de diagnostic et n'y arriva que huit jours après.

A ce moment la pâleur est extrême, on trouve quelques pétéchies près de l'épaule droite en avant ; des petits ganglions sont perceptibles au cou, aux aisselles, aux aines.

La rate mesure 17 × 10 centimètres, elle dépasse la ligne médiane de deux travers de doigt à l'ombilic, elle atteint la crête iliaque.

Examen du sang le 27 *mai* 1908.

Hématies.	940.000
Leucocytes . . , ...	160.000
Hémoglobine . . . . . , , ...	25

Presque tous les leucocytes sont du type des grands lymphocytes d'Ehrlich, il y a quelques myélocytes et 2 0/0 d'hématies nucléées.

Il est fait le 28 mars une séance d'irradiation sur la rate, 3 II à 20 centimètres

4 *avril*. — Amélioration de l'état général et appétit, éruption de pétéchies assez nombreuses. La rate mesure 16 × 9.

Séance d'irradiation.

11. — La rate a diminué, mais vomissements.

Sang : 955.000 hématies.
70.000 leucocytes.

Séance d'irradiation.

16. — Bon état général, sommeil, appétit, pas de vomissements.

Séance d'irradiation.

Les 18, 22, 25, 29, le mieux se maintient, il est fait chaque fois une séance d'irradiation.

La dernière séance a lieu le 2 mai, la rate mesure 10 × 7 centimètres, l'enfant va mieux.4 jours après, 6 mai, la fièvre remonte,vomissements et mort.

En résumé. — *Il s'agit d'une leucémie aiguë traitée par l'irradiation et en outre par l'ingestion de moelle osseuse fraîche de veau. Au point de vue général après chaque séance il y a eu amélioration dans les quatre jours suivants mais n'ayant pu entraver l'évolution ni empêcher la mort.*

Observation V (inédite, Aubertin et Hébert).

Leucémie aiguë fruste méconnue pendant la vie et à l'autopsie. Diagnostic fait par l'examen histologique.

Femme d'environ 35 ans.

Elle rentre à la Charité pour une affection fébrile indéterminée. Le premier diagnostic fait, fut celui de granulie.

La température était à 40° le soir ; le pouls, petit, mou et rapide. La céphalée était très marquée.

La rate donne une matité augmentée, il n'y a pas de taches rosées lenticulaires.

A l'auscultation on note au sommet droit de la respiration soufflante de l'expiration prolongée, quelques craquements ; il y a à ce niveau une zone de matité.

Pas de ganglions cliniquement appréciables, pas d'hémorragie, rien de particulier dans la gorge ni la bouche ; ni hémorragie, ni purpura.

La température reste élevée dans les jours qui suivent ; le huitième jour, apparaît une hyperesthésie généralisée, accompagnée de douleur au niveau de la peau, spontanée et à un léger pincement *comme si le derme était douloureux.*

On pense alors à une méningite tuberculeuse soit isolée soit coexistant avec une granulie généralisée.

L'évolution se poursuit, il se produit une légère teinte subictérique de la peau.

Dans les deux jours qui précèdent la mort, il se produit de petites épistaxis et des hémorragies gingivales.

La durée de l'affection n'ayant pas excédé 15 jours.

Le diagnostic clinique terminal avait été granulie à prédominance méningée avec dégénérescence terminale du foie.

Il n'a à aucun moment été fait d'examen du sang, rien ne faisant penser à une affection des organes hématopoiétiques.

L'autopsie montra que ce dernier diagnostic était erroné de tout point. Il n'y avait ni tuberculose pulmonaire ancienne du sommet, ni granulie, ni méningite, ni dégénérescence macroscopique évidente du foie.

On trouva seulement une rate volumineuse (350 gr.), un foie gros, légèrement grisâtre (aspect de foie infectieux), quelques ganglions mésentériques, et particulièrement au niveau du hile du foie.

Rein gros et pâle.

Rien au tube digestif.

Pas de lésion endocardique.

Rien au poumon.

Les organes génitaux sont normaux.

Le cerveau est normal.

Les résultats macroscopiques de l'autopsie, tout en contredisant le diagnostic clinique, n'en imposaient aucun. Il ne s'agissait pas de fièvre typhoïde et on pensa à une septicémie d'origine inconnue.

La culture du sang et des organes ne put être faite et on préleva seulement pour l'autopsie des fragments de rate, de ganglion, de rein et de pancréas.

Ce fut seulement l'examen histologique qui permit de faire le diagnostic de leucémie aiguë.

Foie. — Il présente à un degré très marqué les altérations du foie leucémique.

L'infiltration leucocytaire est généralisée à tous les capillaires mais présente en nombre de régions de véritables lymphomes énormes situés de préférence au niveau des régions portales, dont ils dépassent de beaucoup les limites.

En ces régions le parenchyme hépatique a presque entièrement disparu. Dans le centre du lobule les cellules présentent une dégénérescence graisseuse assez marquée avec surcharge de pigment ocre. Dans les vaisseaux du foie on constate que le sang circulant contient une quantité de leucocytes énormes, environ 1 pour 5 globules rouges.

Il ne s'agit donc pas de lymphadénie aleucémique, mais bien de leucémie vraie.

Les leucocytes sont tous des mononucléaires soit lymphocytes, soit de taille moyenne.

En plus de l'infiltration intra-capillaire, on note dans certains espaces portes une véritable transformation du tissu conjonctif de l'espace porte en tissu réticulé ressemblant au tissu lymphoïde, et dans ce tissu on voit courir des capillaires avec parois endothéliales.

Il s'agit donc d'une métaplasie plutôt que d'un envahissement passif.

Rate. — L'architecture est tout à fait bouleversée et on n'y retrouve ni pulpe rouge ni corpuscule de Malpighi.

C'est une nappe cellulaire à peu près uniforme, cependant les grandes travées fibreuses sont conservées, elles ne semblent ni augmentées ni diminuées d'importance.

On retrouve de place en place des artérioles baignant le tissu splénique modifié ; le parenchyme splénique qui avoisine immédiatement ces artérioles n'est nullement différent du reste du parenchyme ; c'est dire que les follicules n'existent plus.

La pulpe est entièrement cellulaire et contient très peu de sinus, quelques-uns sont conservés avec leurs caractères normaux, sauf un endothélium un peu plus gros que normalement, ils contiennent des globules rouges, des globules blancs mononucléaires, mais leur calibre est très restreint comme s'ils étaient comprimés par le parenchyme hyperplasié.

La masse du tissu néoformé est constituée par des cellules mononucléées allant du grand lymphocyte au grand mononucléaire (nous ne pouvons affirmer la présence de myélocytes, parce que au moment de l'autopsie on ne pensait pas à une leucémie et que l'on n'a pas employé de fixateurs ni fait de frottis en vue de l'étude cellulaire).

Toutefois on peut reconnaître qu'un certain nombre de ces mononu-

cléaires sont à protoplasma basophile, de plus il existe un certain nombre de mononucléaires à protoplasma étendu évoquant l'idée de cellules endothéliales.

De plus il existe un réticulum plus ou moins net.

Enfin il existe un grand nombre de macrophages, les uns chargés de pigments ferriques ou de débris de globules rouges, les autres de débris leucocytaires. Il existe dans ce tissu splénique très peu de globules rouges et très peu de polynucléaires.

Il n'y a pas de mégacaryocytes.

Ganglions. — Le ganglion étudié est divisé en lobules assez nombreux par un tissu conjonctif adulte.

Il faut noter que dans ce tissu conjonctif même on trouve en certaines régions des amas de noyaux ronds qui permettent de penser que le tissu conjonctif a subi l'évolution lymphoïde.

Les lobules ganglionnaires sont modifiés et l'on n'y retrouve ni follicule, ni substance médullaire.

Cependant en certaines régions il existe des capillaires contenant des globules rouges en assez grande abondance, lesquels sont en grande partie en état de destruction (macrophagie), tout le reste est constitué par un tissu homogène d'aspect lymphoïde. Les cellules qui le constituent n'offrent pas les grandes variétés de taille et d'aspect que nous avons décrites dans la rate.

Les petits lymphocytes sont en grande majorité, mais il existe cependant des grands mononucléaires.

Dans le tissu scléreux sont creusés des capillaires lymphatiques, dilatés, bourrés de mononucléaires qui les injectent.

Au pourtour du ganglion on constate un début de transformation lymphoïde du tissu adipeux.

Rein. — Il n'y a pas de sclérose, mais le tissu conjonctif intertubulaire est légèrement œdématié, les cellules y sont plus nombreuses qu'à l'état normal, qu'il s'agisse de cellules à noyaux fusiformes ou de cellules rondes (lymphocytes ?).

Il existe par place de petits lymphomes entre les tubes et les glomérules.

L'infiltration leucémique est surtout nette dans le glomérule.

Enfin les vaisseaux contiennent une grande quantité de globules blancs.

Les lésions cellulaires sont relativement peu marquées, et il existe cependant une picnose des noyaux des tubuli contorti assez marquée.

Pas de sclérose artérielle.

Pancréas. — Pas de lésions acineuses ni insulaires, pas de sclérose, pas d'infiltration leucémique notable.

En résumé. — *Voici un cas de leucémie aiguë dont l'évolution a été assez différente du schéma classique pour que le diagnostic n'ait pas été fait du vivant de la malade, et que l'on ait pensé à une granulie, à une méningite, à une septicémie. Le fait est fréquent. Mais ce qui est plus rare, c'est que l'autopsie macroscopique n'a pas permis de faire le diagnostic de leucémie puisque le volume de la rate n'était pas beaucoup plus grand que celle qu'on observe dans nombre de septicémies et que les ganglions n'étaient pas très augmentés de volume.*

C'est seulement l'examen histologique qui a permis de faire le diagnostic, sans lui, le cas serait resté non classé.

Il est permis de croire que même avec l'autopsie sans histologie, nombre de cas passèrent inaperçus.

Observation VI (inédite Chatelain).

Forme atypique, caractérisée par ses complications génitales, oculaires et cutanées (Leucémides).

L. Eugène, 42 ans, ne présente aucun antécédent personnel ni héréditaire.

Il entre en chirurgie parce que depuis trois semaines une grosseur est apparue dans ses bourses, grosseur légèrement douloureuse En outre, depuis deux mois, il est fatigué et ses forces ont diminué sensiblement.

Au moment de l'entrée, on constate que le testicule gauche est volumineux, irrégulier, douloureux, l'épendyme est atteint au même degré que le testicule. Le cordon est induré, noueux, irrégulier. La prostate et les vésicules surrénales sont normales.

Le foie est volumiueux, il mesure 22 centimètres sur la ligne axillaire, la rate est grosse et déborde les fausses côtes de 8 à 10 centimètres environ.

Sur la face externe de la jambe gauche, on constate une plaque saillante, mamelonnée, irrégulière, grossièrement ovalaire, de couleur rouge, donnant à la palpation le phénomène de la peau d'orange et mobile sur le plan sous-jacent. Cette tumeur rappelle assez exactement l'aspect du mycosis fongoïde.

Le malade se plaint en outre de troubles oculaires récents, depuis trois semaines environ, il ne voit pour ainsi dire plus de l'œil droit.

Le malade meurt subitement dans la nuit qui suit son entrée.

Il avait été prélevé au moment de l'entrée quelques lames de sang,

mais le temps manquant il n'a pas été fait de numération des éléments.

Nous ne pouvons donc donner que la formule suivante :

Lymphocytes	1,97
Moyens mononucléaires	94,86
Polynucléaires neutrophiles.	3,16

La presque totalité des cellules est constituée par des mononucléaires habituels du sang, il y en a un très petit nombre, à peine 1 0/0 qui présente l'aspect des cellules embryonnaires.

L'examen des lames sèches donne l'apparence d'un sang très riche en leucocytes, on peut estimer qu'il devait y avoir de 2 à 300.000 leucocytes par millimètre cube.

Observation VII (inédite, Chatelain).

Forme typique.

M... Marie, 38 ans, blanchisseuse, entre salle Sainte-Marie à l'Hôtel-Dieu le 12 janvier à 4 heures.

Elle est dans un état de prostration considérable et ne répond que difficilement aux questions.

Il n'y a aucun antécédent particulier. La malade était bien portante jusqu'à la maladie actuelle.

Le début s'est fait il y a un mois, au milieu de décembre, par une angine qui disparut à peu près complètement en huit jours ; mais depuis ce moment la malade est extrêmement affaiblie et garde le lit.

L'état s'est très rapidement aggravé, la malade est devenue peu à peu d'une pâleur qui frappait son entourage, elle est oppressée facilement ; ses jambes ont enflé, depuis quelques jours les gencives saignent, ce symptôme existe encore au moment de l'entrée.

A l'examen on est frappé par la pâleur considérable de la malade et la bouffissure du visage.

Il y a une infiltration œdémateuse modérée des membres inférieurs et de l'abdomen, une légère ascite.

On constate des taches purpuriques disséminées sur les jambes, le foie déborde les fausses côtes de deux travers de doigts ; la rate n'est pas perceptible à la palpation, mais donne une légère matité Il n'y a pas d'adénopathie.

Très mauvais état général, langue sèche.

Dyspnée considérable, râles fins congestifs aux deux bases ; il n'y a pas de signe d'épanchement aux bases.

On ne constate rien du côté de la gorge.

La malade meurt dans la nuit après son entrée, l'autopsie n'a pu être faite.

Examen du sang :

Hématies	2.630.000
Leucocytes	68.000
Cellule souche	5,51
Myélocyte neutrophile	10,34
Lymphocytes	39,31
Moyen mononucléaire	12,41
Grand mononucléaire	27,58
Polynucléaire neutrophile	1,37
Hématies nucléées	2,06
Formes en hystolyse	1,37

RÉSUMÉS DES OBSERVATIONS

RECUEILLIES DANS LA LITTÉRATURE MÉDICALE (1).

Obs. 1. — Friedreich (1857).

Femme, 46 ans.

Durée. — Six semaines.

Antécédents. — Cinq accouchements difficiles.

Symptômes. — Forte bronchite, règles profuses, pâleur, faiblesse ; au bout de 3 semaines, douleur et plénitude dans l'abdomen ; augmentation de la rate, au bout de 5 semaines ; œdème des pieds, observé pendant la sixième semaine. Pas de température, bronchite, diarrhée, perte d'appétit, augmentation du foie. Hémorragies conjonctivales. Sueurs abondantes. Urines rares, dépôt urique. Soif. Ulcération gangréneuse fétide de la mâchoire inférieure et de la bouche à gauche.

Sang. — Non étudié.

Autopsie. — Etat leucémique généralisé des organes. Foie, rein, ganglions; foie et rate augmentés; au niveau de l'intestin grêle, ulcérations des follicules clos et des plaques de Peyer ressemblant à ceux de la fièvre typhoïde.

Obs. 2. — Martin (1865).

Garçon, 6 ans 1/2.

Durée. — Six semaines.

Symptômes. — Ganglions et rate augmentés. Stomatite avec ulcères. Pétéchies généralisées. Irritabilité gastrique. Délire. Excès d'acide urique dans l'urine.

Sang. — Grande augmentation des leucocytes.

Autopsie. — Rate augmentée, 16 cent. × 7 centimètres. Ganglions lymphatiques augmentés. Hémorragies internes.

Obs. 3. — Ollivier et Ranvier (1869).

Jeune homme ne présentant pas d'antécédents pathologiques, il tombe malade le 22 février 1868 (on constate des lésions de gale sans intérêt). Il était pâle et accusait une grande faiblesse, ses gencives étaient décolo-

(1) Bien que nous en ayons résumé un grand nombre on ne trouvera pas ici, toutes les observations publiées sous le nom de leucémie aiguë. Il y a en effet un certain nombre d'articles que, malgré notre désir, nous n'avons pu nous procurer. Ils figurent cependant dans notre bibliographie. Il y en a en outre quelques-unes que avons éliminées comme ne rentrant pas dans le sujet.

rées et considérablement épaissies sans offrir toutefois l'aspect fongueux qui caractérise le scorbut. Il existait quelques taches de purpura sur le tronc et déjà des ganglions sous-maxillaires et cervicaux commençaient à faire un léger relief. La face est notablement gonflée. Quelques jours après l'entrée, léger épistaxis.

Les ganglions augmentent rapidement au cou, aux aisselles, aux aines. La rate est augmentée, elle mesure 10 centimètres dans le sens cortical.

Les urines sont albumineuses et contiennent une certaine quantité de globules blancs.

Mort dans la stupeur le 16 mars.

Sang. — L'examen du sang montre une énorme augmentation de globules blancs, environ un pour 3 ou 4 rouges.

Autopsie. — Gencives hypertrophiées sans formation de tissu lymphoïde; à la base de la langue hypertrophie des follicules clos. — Foie, les travées sont séparées les unes des autres, par des capillaires très dilatés et remplis de globules blancs. — Rate, nodules blancs jaunâtres allant du volume d'une lentille à celui d'un pois et ayant la même structure que les follicules clos de la base de la langue.

Obs. 4. — Immermann, d'après Ebstein (1874).

Jeune fille, ouvrière en fabrique, 17 ans.

Durée. — 6 semaines.

Antécédents. — Toujours bien portante.

Symptômes. — Première semaine, anémie, règles absentes depuis huit semaines, perte des forces ; rejet de sang par la bouche avec légère toux, augmentation de la soif.

Deuxième semaine, tumeur de la dimension d'un œuf de pigeon, légèrement douloureuse à l'angle de la mâchoire.

Troisième et quatrième semaine, hémorragies profuses, cessation du travail.

Cinquième semaine, reste alitée, agitation, évanouissements, vomissements, pétéchies. Température aux environs de 40°. Sternum et côtes sensibles, augmentation de la rate, lambeaux sanglants dans le fond de la bouche.

Sang. — Grosse anémie, un globule blanc pour 20 rouges.

Autopsie. — Augmentation moyenne de la rate avec capsule épaissie. Hyperplasie récente de la moelle osseuse, des amygdales, des follicules de la base de la langue, augmentation des follicules clos et des plaques de Peyer. Infiltration moyenne des ganglions mésentériques et rétropéritonéaux ; dégénérescence graisseuse du myocarde surtout au niveau des muscles papillaires.

Obs. 5. — Kelsch (1875).

Gendarme, 28 ans. Pas d'antécédents.

Durée. — 3 mois.

Symptômes. — Début par taches lenticulaires noires sur la poitrine et hémoptysies sans toux.

Gencives gonflées et saignantes.

Céphalalgie, température, pouls rapide.

Au bout d'un mois, adénite angulo-maxillaire gauche, puis prise de tous les ganglions.

Plusieurs épistaxis, rétinite leucémique, urines sanglantes très chargées en acide urique.

Sang. — Numération faite par Malassez :

Hématies.	1.000.000
Leucocytes	14.000

Autopsie. — Médiastin antérieur occupé par une énorme masse lymphatique.

Le foie présente des amas leucémiques au niveau des veinules intralobulaires.

Tuméfaction des plaques de Peyer et des follicules clos.

Rate, corpuscules volumineux, 360 grammes.

Moelle osseuse : partout les espaces médullaires sont remplis exactement par des cellules lymphatiques très serrées que l'on chasse facilement avec le pinceau et qui après leur départ laissent à découvert un beau réticulum à mailles très fines soutenues par de nombreux capillaires formés de globules blancs.

Obs. 6. — Lauenstein, d'après Ebstein (1876).

Ouvrier cigarier, 59 ans.

Durée. — Trois semaines.

Antécédents. — Bonne santé jusque-là.

Symptômes. — Début par symptômes gastriques ; part pour la maison de santé et est frappé d'hémiplégie ; foie et rate augmentés, ganglions. augmentés ; nodules sur la poitrine et le ventre, albuminurie, dysphagie. T. 39°2.

Sang. — Recueilli à l'autopsie dans la veine fémorale, montre autant de globules blancs que de rouges.

Autopsie. — Hémorragies cérébrales multiples très étendues, hémorragies musculaires, purpura, ganglions inguinaux, médiastinaux, mésentériques augmentés ; sur l'intestin grêle, tumeurs sous-muqueuses lisses ou ulcérées de la grosseur d'une noisette ; ressemblant à des ulcérations typhiques. Rate (17 × 12 × 7 cent.) molle, follicules apparents ; les reins ont des infiltrations de cellules rondes dans la pulpe, foie augmenté, moelle osseuse (sternum et fémur) d'un jaune gris sale.

Obs. 7. — Küssner, d'après Ebstein (1876).

Femme, 46 ans.

Durée. — Deux semaines et demie.

Antécédents. — Choléra, typhoïde, variole, bonne santé habituelle.

Symptômes. — Fièvre élevée, céphalalgie, douleurs dans les jambes, toux, enflure de la joue, œdème malléolaire au bout de treize jours, hémorragies sous-cutanées, et sous-muqueuses : nez, bouche, langue, gencives. Enflure de la région parotidienne, stomatite, ulcérations gingivales, pharyngite ; rate perceptible, petite albuminurie. T. 40° à 40°8 ; P. 130 à 146, Délire, diminution de la connaissance, mort dans le collapsus.

Sang. — Etat leucémique.

Autopsie. — Hémorragies sous-pleurales et sous-péricardiques, foie, rate augmentés, moelle osseuse d'apparence purulente, rien à l'intestin.

Obs. 8. — Ponfick, d'après Ebstein (1876).

Homme, 19 ans.

Durée. — Cinq semaines.

Symptômes. — Début par abcès amygdalien, puis œdème de la gencive à gauche et des parties molles attribuées à une dent cariée. T. 40°, ganglions cervicaux se développent à gauche, grande anémie, prostration, anorexie, une semaine avant la mort, tuméfaction de la rate et du foie ; tuméfaction ganglionnaire, gangrène de la lèvre très fétide, fièvre élevée, léger ictère.

Sang. — Un globule blanc pour deux rouges.

Autopsie. — Leucémie médullaire et splénique lymphatique, augmentation des follicules de la base de la langue, du pharynx et amygdales ; nodules leucémiques dans les deux reins, foie augmenté, hémorragie du côlon, myocardite parenchymateuse, forte hyperplasie de la moelle osseuse.

Obs. 9. — Litten, d'après Ebstein (1877).

Femme adulte.

Durée. — Cinq semaines.

Antécédents. — Nourrissage prolongé, nourriture insuffisante.

Symptômes. — Anémie grave, purpura, vomissements, anorexie, pas de température, pas d'augmentation des ganglions ni de la rate.

Sang. — Pendant les trois derniers jours, diminution des globules rouges, augmentation des leucocytes, environ 1 pour 9.

Autopsie. — Leucémie médullaire, pas d'augmentation de la rate, lymphomes miliaires sous-capsulaires dans le rein, moelle osseuse présente des foyers d'aspect purulent.

Obs. 10. — J. English (1877).

Homme de 24 ans.

Durée. — Douze jours.

Symptômes. — Huit jours après avoir travaillé dans de l'eau froide, le

patient est pris de douleurs dans les articulations. D'abord, la rate, le foie et les ganglions étaient normaux. Une incision faite dans un point douloureux du tibia, démontra un périoste épaissi. La mort eut lieu quatre jours après, précédée de fièvre, augmentation de la rate et symptômes cérébraux.

Sang. — Le rapport des cellules blanches avec les rouges était 1 : 3.

Autopsie. — Méningite basilaire. Endocardite, péricardite. Augmentation du foie et de la rate avec infiltration lymphoïde. Hyperplasie de la moelle de tous les os.

Obs. 11. — Zumpe, d'après Ebstein (1878).

Apprenti de 15 ans.

Durée. — Environ 7 semaines.

Symptômes. — Pendant environ 23 jours, perte d'appétit. Grand abattement, et ensuite symptômes faisant penser à une atteinte de la rate. La rate est perceptible et douloureuse. Avant déjà, il y avait des pétéchies au cou et sur la poitrine. Elles augmentèrent, suivies d'hémorragies du nez et des reins. Grande soif. Nourriture insuffisante, digestion fatigante. Forte pulsation des artères. Température moyenne. Le jour de la mort, diurèse 4.400 cmc. Vers la fin, agitation et délire.

Sang. — Six semaines après le début : rapport des blancs et des rouges 1 : 1.

Autopsie. — Disparition de la couche de graisse. Rate hyperplasiée augmentée, molle, presque fluctuante. Formations lymphatiques dans le foie, surtout dans les reins. Pas d'hypertrophie des ganglions lymphatiques. Pas d'examen de la moelle osseuse.

Obs. 12. — E. Gaucher (1881).

Maçon, 38 ans. Syphilis ancienne.

Durée. — Deux mois.

Symptômes. — Fatigue générale depuis trois semaines. Alité depuis trois jours. Frottements à la base gauche. Purpura sur le thorax et les hanches. Huit jours après l'entrée, épistaxis, les gencives sont douloureuses et saignantes, tuméfiées. Hypertrophie ganglionnaire dans les aines et les aisselles, au cou. La rate est très grosse et descend au-dessous de l'ombilic, le foie ne paraît pas augmenté. Les épistaxis se répètent les jours suivants, l'adynamie progresse, l'expectoration devient purulente et sanglante ; pleurésie gauche au bout d'un mois et demi. Mort dans le coma le 5 décembre.

Sang. — Hématies, 2.800.000.
Leucocytes, 140.000.

Autopsie. — Pleurésie gauche, début de symphyse péricardique. Foie normal, rate volumineuse et sclérosée. Il n'y a de dépôt lymphatique dans aucun organe, les plaques de Peyer sont normales. Seuls les ganglions sont hypertrophiés, les intertrachéobronchiques sont les plus volumineux, ils sont durs, non caséifiés.

Obs. 13. — Fraenkel, d'après Ebstein (1881).

Homme de 18 ans.

Durée. — 20 jours.

Antécédents. — Jusqu'alors, violentes épistaxis.

Symptômes. — Les deux premiers jours, violentes épistaxis. Grande pâleur, petit pouls. Enflure des ganglions inguinaux, cubitaux et surtout des sous-maxillaires ; tumeur de la rate ; énorme augmentation des globules blancs qui pour la plupart étaient plus petits que les rouges, énorme sensibilité du sternum. Epistaxis continua nécessitant le tamponnement.

Le onzième jour, légère paralysie du nerf facial et du bras gauche, s'étendant le lendemain sur le bras droit. Puis difficulté intense pour respirer. Enfin coma.

Autopsie. — Ganglions lymphatiques internes et externes hypertrophiés moyennement (moelleux, gris rouges, en partie hémorragiques). Plaques de Peyer et follicules clos enflés, ulcérés dans le cæcum. Rate très dure peu augmentée, follicules augmentés. Foie et myocarde graisseux. Plusieurs petits et un grand foyers d'hémorragie cérébrale. Moelle osseuse du fémur rouge groseille, changement hyperplasique avec disparition de la moelle graisseuse.

Obs. 14. — Waldstein (1883).

Maçon de 44 ans.

Durée. — Environ six semaines.

Antécédents. — Rien.

Symptômes. — Subitement et sans cause, anémie pernicieuse progressive. Urine verdâtre, 25 jours après le début des symptômes : douleur à la pression sur le sternum et les côtes ; augmentation générale de la matité de la rate et du foie. 14 jours après le début, forte fièvre persistante (le soir jusqu'à 39°6 avec un peu de répit le matin). Peu avant la mort, 36°. Quelques heures avant la mort, hémorragies du nez assez profuses.

Sang. — Le 41e jour de la maladie (3 jours avant la mort) augmentation nette des globules blancs.

Autopsie. — Hyperplasie et coloration verdâtre (chlorome) des ganglions du médiastin, coloration grise des ganglions rétrogastriques et portaux. Hépatite parenchymateuse, tumeur de la rate, nombreux foyers de la rate, transformation et coloration grise de la moelle osseuse.

Obs. 15. — Wadham (1884).

Enfant de 5 ans.

Durée. — Environ huit semaines.

Antécédents. — Hypertrophie amygdalienne chronique ; sans cela, sain et fort.

Symptômes. — Pendant six semaines, alternative de mieux ou de pire :

douleurs de ventre, constipation, perte de sommeil. L'enfant bien nourri était pâle, faible et agité. A la mâchoire inférieure, ganglions enflés. Gencives pâles enflées et molles. Haleine fétide. Pouls rapide et faible. Vomissements bilieux. D'abord 38°, ensuite 39°. Urine riche en acide urique mais pas d'albumine.

Sang. — Quelques jours avant la mort, le rapport des globules blancs et rouges était comme 3 : 1.

Autopsie. — Pétéchies à la surface des organes internes. La rate blanc jaunâtre pesait 150 grammes et avait des infarctus. Purpura.

Obs. 16. — Stair, d'après Fussell et Jopson (1885).

Homme de 20 ans.

Durée. — Sept semaines.

Symptômes. — La rate et les ganglions augmentèrent rapidement. Epistaxis.

Sang. — 20 globules rouges pour 1 blanc.

Autopsie. — Pas.

Obs. 17. — Keating, d'après Fussell et Jopson (1886).

Garçon de 4 ans 1/2.

Durée. — 9 semaines.

Symptômes. — Pétéchies sur tout le corps. Epistaxis. Augmentation des glandes cervicales qui s'accrurent graduellement. Anémie croissant rapidement. Augmentation de la rate. Forte fièvre.

Sang. — Pas de changement dans les érythrocytes. Leucocytes très accrus en nombre, de 50 à 60 dans chaque champ, de forme variable, pas plus d'un tiers de la forme précédente ; ressemblent aux petites cellules incolores que Wirchow trouve dans la leucémie lymphatique.

Autopsie. — Pas.

Obs. 18. — Glæser (1887).

Batelier de 37 ans.

Durée. — Pas établie.

Antécédents. — Bien que sain, le malade dit avoir eu dans le ventre une sensation de plénitude.

Symptômes. — Quatre jours avant l'admission à l'hôpital, sensation de pression dans l'hypochondre gauche, et constipation. T. s'élève à 39°6. Soif vive.

Sang. — Un globule blanc pour 10 rouges.

Autopsie. — Leucémie liénale et médullaire à un haut degré, périsplénite. Rate, 5.500. Foie, 4 kil. 500, lymphomes microscopiques. Moelle fémur et sternum jaune blanc.

Obs. 19. — Musser d'après Ebstein (1887).

Garçon, 11 ans, pas d'antécédents.

Durée. — 5 semaines.

Symptômes. — Ganglions hypertrophiés d'abord parotidiens, puis inguinaux et axillaires, augmentation de la rate et du foie. Fièvre élevée. Asthénie et anémie. Herpès labial au début, augmente beaucoup d'étendue. Purpura, pneumonie.

Sang. — Hématies, 2.000.000. Leucocytes, 110.000 environ.

Trois jours avant, leucocytes, 370.000.

Obs. 20. — Mosler (1888) (rapporté comme un cas de pseudo-leucémie).

Homme de 14 ans.

Durée. — Huit semaines.

Symptômes. — Augmentation des ganglions dans les deux aisselles et dans le cou. Pas d'augmentation de forme ni du foie, ni de la rate. T. 38°. Injections d'arsenic ; suivies d'augmentation de la rate, de fièvre, d'exsudation sur les amygdales. Pétéchies sur tout le corps. Hématémèse. Urine sanglante. Mort.

Sang. — Il n'y avait d'abord pas d'accroissement des cellules blanches ; plus tard il y en eut.

Autopsie. — Pas.

Obs. 21. — Ebstein (1889).

Homme de 23 ans, vigoureux, valet de chambre.

Durée. — Sept semaines.

Antécédents. — Nuls.

Symptômes. — Céphalalgie et anorexie pendant trois à quatre semaines. Epistaxis abondante, gencives saignantes, molles, purpura aux membres inférieurs, teinte anémique de la peau et muqueuses, gorge recouverte d'enduit hémorragique. Rate augmentée, dépasse les fausses côtes de cinq travers de doigts. Ganglions de la grosseur d'un haricot. Intelligence conservée. Paralysie des muscles frontal et orbiculaire.

15 *novembre.* — Vomissements, hémorragie rétinienne dans les deux yeux.

16. — Mort dans le collapsus, T. axillaire 37 à 38°. P. 116 à 148.

Sang. —	Hématies	3.273.000
	Leucocytes	163.650
Urines. —	Quantité	1.850 à 3.450 cc.
	Matières extractives	62,75
	Acide urique	13.31
	Chlorures	3,45
	Acide phosphorique	7,
	Acide sulfurique	5,8

Autopsie. — Lymphadénome du médiastin, augmentation des ganglions

du cou. La rate est très augmentée, 700 grammes. Lymphadénomes des reins. Hypertrophie du foie. Dégénérescence graisseuse de l'endartère aortique. Hémorragies en plusieurs points, teinte rouge de la moelle osseuse diaphysaire.

Histologie. — Infiltration des espaces du foie et surtout des espaces portes par des cellules rondes, les capillaires sont dilatés par des leucocytes. La rate présente une augmentation des cellules rondes. Dans la moelle osseuse on trouve un grand nombre de noyaux ronds fortement colorés en bleu, des globules rouges et quelques cellules éosinophiles.

Obs. 22. — Westphal (1890).

Homme de 16 ans.

Durée. — 4 semaines.

Symptômes. — Une chute l'année précédente ; il n'était plus fort depuis. Hémorragies rétiniennes. Anémie rapide. Pétéchies sur la peau et dans la bouche. Augmentation des ganglions. Tumeur de la rate. Exsudation gangréneuse sur les amygdales. Mort après une ponction de la rate.

Sang. — Rouges, 816.000 ; blancs, 24.000 ; hémoglobine, 45 0/0. La plupart des cellules blanches sont petites. Pas d'éosinophiles.

Autopsie. — Quelques hémorragies dans le cerveau. Hémorragies sur le corps. Ganglions lymphatiques augmentés. Rate augmentée. Foie rempli de petites cellules. Infiltrations de la moelle osseuse.

Obs. 23. — Hans Leyden (1890).

Homme de 25 ans.

Durée. — 41 jours.

Symptômes. — Maux de tête ; douleurs dans les jambes, le dos et la région splénique. Anémie. Ganglions augmentés. Rate douloureuse, augmentée très rapidement. Œdème. Température entre 38° et 39°.

Sang. — D'abord 2.200.000 rouges, 400.000 blancs. Grand nombre de cellules mononucléaires et polynucléaires. Ensuite 1.450.000 rouges, 500 000 blancs. Enfin 1.130.000 rouges, 360.000 blancs.

Autopsie. — Grosse rate ; 2.270 grammes, 32 × 16 × 9 centimètres. Vieil infarctus. Plaques de Peyer et follicules clos suffusion pleurale. Moelle rouge foncé. Ganglions lymphatiques augmentés. Au microscope, infiltration de tous les tissus.

Obs. 24. — Senator (1890).

Femme de 49 ans.

Durée. — 9 jours.

Symptômes. — Fièvre élevée (40°), pouls veineux centripète, c'est-à-dire perceptible lorsque l'on efface la jugulaire en partant d'en bas, le sang ne reflue pas, mais on y perçoit le pouls.

Sang. — Un leucocyte pour deux hématies.

Autopsie. — Rate augmentée. Endocardite avec anévrysme valvulaire portant sur l'orifice aortique.

Obs. 25. — Obrastzow (Cas 1, 1890).

Garçon, 17 ans. Pas d'antécédents.

Durée. — Quatre semaines.

Symptômes, 28 *février.* — Epistaxis ayant duré cinq jours, nécessitant le tamponnement. Forces bien conservées, pâleur de la face et des téguments. Eruption purpurique sur tout le corps, pétéchies allant des dimensions d'une tête d'épingle à celles d'une pièce de 0 fr. 50. Hémorragie conjonctivale aux deux yeux, souffle anémique aux veines du cou ; la rate dépasse les côtes d'un travers de doigt, le foie n'est pas augmenté ; il n'y a pas de lésions de la bouche.

Otite double avec perforation du tympan.

5 *mars.* — La rate commence à être perceptible.

6. — Rate dépasse les côtes de cinq travers de doigt, aux aisselles, au cou, aux aines apparaissent quelques ganglions.

10. — La rate atteint l'ombilic, le foie dépasse les fausses côtes de deux travers de doigt. Au fond de la gorge, œdème, les amygdales, la luette sont grisâtres.

12. — Pouls 128, plein, bien frappé. Respiration 42. Le foie dépasse les fausses côtes de quatre travers de doigt. La rate dépasse l'ombilic.

5 selles par jour contenant du sang.

13. — 10 selles liquides sanglantes. Œdème des pieds.

16. — Mort.

Pendant toute la maladie la température a oscillé entre 38 et 40°.

Sang. — Les globules rouges sont aux globules blancs comme 8 est à 1. Il y a 3.044.000 hématies, ce qui nous donne 380.500 leucocytes par millimètre cube.

Autopsie. — Musculature, état du corps bien conservé. Hypertrophie de tous les ganglions.

Ecchymoses sous-péritonéales. Plèvres, péricarde ecchymotiques, sérosité sanglante dans les plèvres. Thymus dans le médiastin antérieur.

Aspect dyphtéroïde de la gorge et des amygdales, follicules rétropharyngés augmentées. Rate et foie augmentés ; follicules et plaques de Peyer volumineux.

Obs. 26. — Obrastzow (Cas 2, 1890).

Infirmier de 32 ans.

Durée. — 16 jours.

Antécédents. — Typhus exanthématique.

A soigné dans la clinique le malade de l'observation 1 (précédente) jusqu'à sa mort, soit le 16 mars ; lui rendant tous les services possibles.

Symptômes. — Il reste en bonne santé jusqu'au 26 avril ; à ce moment il voit une pétéchie sur la face postérieure du bras gauche.

27 *avril.* — Fatigue, T. 38°.

30. — Pétéchies généralisées et urines troubles albumineuses.

1er *mai.* — Il parle de son affection et s'alite, la rate dépasse les fausses côtes de un travers de doigt.

2. — Gonflement et rougeur de la partie gauche du palais, gencives enflées.

4 au 5. — Vomissements.

6. — Rate grosse et résistante, dépasse les fausses côtes de quatre travers de doigt ; pétéchies papuleuses à centre jaune. Toux depuis deux jours, crachats rares et sanglants (pas de bacilles tuberculeux).

7. — Toute la gorge est enflée, sur l'amygdale droite sang extravasé, le malade respire par la bouche parce que le nez est bouché.

Des deux côtés de la mâchoire, ganglions durs de la grosseur d'un pois à celle d'une fève, c'est la première fois que l'on trouve des ganglions inguinaux, pas de ganglions axillaires. Le foie déborde les côtes de deux travers de doigt. Perte d'appétit, augmentation des vomissements. Trois selles liquides et sanglantes. Urines 600 centimètres cubes, troubles, très albumineuses, pas de sang.

8. — Epistaxis abondante, ganglions axillaires augmentés. Sternum sensible à la pression. Hémorragie conjonctivale droite, la rate dépasse l'ombilic.

9. — Epistaxis continue, les gencives saignent.

10. — La rate est moins facile à palper, nouvelle éruption de pétéchies, le malade très apathique a toute sa connaissance.

11. — Mort.

Durant toute la maladie la température s'est trouvée aux environs de 38°, descendant parfois à 37° le matin, remontant le soir à 38°8.

Sang. — Les globules blancs sont très augmentés, ils sont par rapport aux rouges comme 1 est à 9. Ils sont de la même taille que les globules rouges, parmi eux on trouve de grandes cellules (épithélioïdes).

Obs. 27. — Roux et Launois (1890).

Enfant de 8 ans, sans antécédents.

Durée. — 2 mois et demi.

Symptômes. — Masses ganglionnaires des deux côtés du cou sans périadénite, tous les autres ganglions périphériques sont augmentés ; ganglions trachéobronchiques. Les amygdales forment une saillie énorme de chaque côté de l'isthme qu'elles tendent à obstruer.

La rate déborde des fausses côtes et s'approche de l'ombilic. Foie volumineux, fièvre. Douleur à la pression des os courts, plaques ecchymotiques et purpura de la face.

Sang. — Il n'y a pas d'étude précise, la proportion des globules blancs par rapport aux rouges est augmentée et l'on est frappé par le nombre considérable de globules énormes.

Autopsie. — Gros foie et grosse rate.

La moelle osseuse ne présente pas d'altération macroscopique sensible.

Histologie. — Les ganglions présentent un assez grand nombre d'amas de cellules embryonnaires arrondies à protoplasma peu abondant, à noyau violemment coloré par le picrocarmin. Le foie présente une légère infiltration embryonnaire dans les espaces et parfois aussi dans les fissures le Kiernan.

Bactériologie. — Le sang a été cultivé pendant la vie et a donné du staphylococcus aureus, l'inoculation aux différents animaux du laboratoire a donné des résultats comparables à ceux de l'autopsie.

Obs. 28. — Guttmann (1891).

Garçon, 10 ans (rougeole et érysipèle), opéré depuis un an d'hypertrophie amygdalienne et de végétations adénoïdes.

Durée. — Trois semaines.

Symptômes. — S'affaiblit depuis quelques jours, hématurie, purpura, hémorragie buccale, épistaxis, perte de connaissance, paralysie droite, le bras n'est pas complètement pris, la jambe est paralysée. Incontinence des urines et des matières. Quelques convulsions spasmodiques, état semi-comateux. Purpura généralisé. Rate grosse, déborde les fausses côtes de un centimètre. Foie gros, déborde de un travers de main. Priapisme persistant.

Pas de fièvre.

Sang. — L'examen du sang fait à l'éosine et au bleu de méthylène, montre une quantité considérable de globules blancs. La proportion de globules blancs par rapport aux globules rouges est de 1 pour 14. Ce sont surtout des mononucléaires.

Autopsie. — Ecchymoses cardiaques. Thymus hypertrophié 9 × 7 × 4 centimètres, la rate a trois fois son volume normal, foie hypertrophié. Le rein droit présente une cavité entièrement remplie de sang. Cerveau : le ventricule gauche contient un gros caillot ayant détruit une portion considérable des noyaux optostriés, et de la substance cérébrale voisine. Dans la substance blanche de l'hémisphère droit, foyer hémorragique de la grosseur d'une noisette. Moelle du fémur : coloration rouge sombre.

Bactériologie. — Il a été fait des cultures de la rate sans aucun résultat.

Obs. 29. — Hinterberger, d'après Fussell et Jopson (1891).

Femme de 30 ans.

Durée. — Trois semaines.

Symptômes. — Hémorragies cutanées sur tout le corps. Augmentation de la rate. Enflure des ganglions. Enflure des gencives. Température entre 38° et 39°5.

Sang. — Rapport entre les blancs et les rouges, de 1 à 7.

Autopsie. — Foie augmenté. Follicules solitaires et plaques de Peyer augmentées.

Obs. 30.— Fuchs, d'après Fussell et Jopson (1891).

Homme de 18 ans.

Durée. — Sept semaines.

Symptômes. — Rougeole avant. Œdème. Fièvre. Pétéchies. Saignement de nez. Enflure des ganglions. Coma. Rate modérément augmentée.

Sang. — D'abord pas de changement dans le sang ; un globule blanc pour cinq rouges avant la mort.

Autopsie. — Estomac dilaté. Sang dans le péritoine. Foie large, fluide dans la cavité pleurale. Ecchymose interne. Rate 18 × 12, 5 × 4 centimètres, foncée. Follicules et plaques de Peyer augmentés. Ganglions mésentériques augmentés.

Obs. 31. — Wertheim, d'après Fussell et Jopson (1891).

Jeune fille de 15 ans.

Durée. — Six semaines.

Symptômes. — Toux et respiration courte. Pétéchies sur la peau. Pas d'augmentation des ganglions lymphatiques. Hémoptysie. La rate n'est pas perceptible à la palpation. Pas de douleurs dans les os. Température 38°8.

Sang. — Augmentation marquée des cellules blanches.

Autopsie. — La rate pesait 500 grammes. Hypertrophie des ganglions. Exsudation sur les amygdales. Infiltration de l'épiglotte.

Obs. 32. — Litten, d'après Fussell et Jopson (1892).

Durée. — Trois jours et demi.

Symptômes. — Catarrhe bronchique. Le premier jour, pas d'augmentation de la rate. Hémorragies rétiniennes. Saignement d'oreille. Le second jour, rate augmentée. Pétéchies.

Sang. — Un globule blanc pour 9 rouges. Les blancs étaient grands, avec de grands noyaux et paraissaient subir une dégénération graisseuse.

Autopsie. — Pas.

Obs. 33.— Eichhorst, d'après Fussell et Jopson (1892).

Garçon de 8 ans.

Durée. — 14 jours, pas d'antécédents.

Symptômes. — Douleurs précordiales. Vomissement de sang, rapide diminution des forces. Hémorragies de la muqueuse buccale. Augmentation du foie. Rate descend presque jusqu'à l'ombilic. Poumons normaux. Urine normale. Température 38°5. Mœlena terminal.

Sang. — Globules rouges 1.000.000 ; cellules blanches 88.000 ; hémoglobine 25 0/0. Pas d'hématies nucléées. Les cellules blanches ont à peu près la forme des rouges. Pas de cellules éosinophiles.

Autopsie. — Rate 15×18×3, 5 centimètres ; capsule molle ; trabécules

proéminents. Ganglions lymphatiques augmentés dans le hile de la rate et aussi au delà du pancréas. Ulcères dans l'estomac. Ganglions mésentériques augmentés. Hydro-thorax. Dégénération graisseuse du cœur. Pas de lésion de la moelle osseuse.

Obs. 34. — Nobel, d'après Fussell et Jopson (1892).

40 ans (?)

Durée. — 10 jours.

Symptômes. — Hémorragies de la peau. Stomatite gangréneuse. Ramollissement des gencives. Rate et foie augmentés. Température de 37° 2 à 39° 2. L'urine contenait de l'acide urique et de l'albumine.

Sang. — Rapport des cellules blanches et rouges, de 1 à 20. Augmentation des myélocytes avec mitoses. Hématies nucléées.

Autopsie. — Rate très augmentée ainsi que le foie. Infiltration leucémique des reins. Dégénérescence lymphoïde de la moelle osseuse.

Obs. 35. — Nobel, d'après Fussell et Jopson (1892).

Femme de 30 ans.

Durée. — 21 jours.

Symptômes. — Hémorragies. Stomatite. Image clinique de purpura hémorragica.

Sang. — Un blanc pour 50 rouges. Accroissement des myélocytes avec mitose. Hématies nucléées.

Autopsie. — La même que la précédente. Il y a aussi un changement lymphatique du thymus.

Obs. 36. — Greiwe, d'après Fussell et Jopson (1892).

Homme de 28 ans.

Durée. — 11 jours.

Symptômes. — Quelque temps avant sa maladie il fit une chute. Hémorragies soudaines du nez. Hémorragies sous-cutanées. Gencives molles, enflées et saignantes. Ganglions lymphatiques augmentés ainsi que la rate.

Sang. — Accroissement des grandes cellules mononucléaires avec quelques petites polynucléaires et éosinophiles.

Autopsie. — Sang fluide dans le péricarde. Infiltration du foie avec petites cellules. Rate molle et augmentée. Moelle osseuse pâle.

Obs. 37. — Dansac (1892).

Homme de 17 ans, cultivateur, vigoureux, pas d'antécédents.

Durée. — 10 jours.

Symptômes. — Pris brusquement d'une épistaxis abondante qui se répète les trois jours suivants. Le troisième jour, frissons, abattement, céphalée, larges taches purpuriques sur les cuisses. *Quatrième jour*, teint anémié

et terreux, muqueuses décolorées. Pas d'ictère. Langue sèche noirâtre couverte de sang, pas de lésions du palais, de la bouche, ni des amygdales. Cœur : bruits sourds, éloignés, mal frappés, irréguliers dans leur rythme et leur intensité. Souffle systolique rude dans les vaisseaux du cou. Poumons et ganglions trachéobronchiques normaux. Foie indolore, dépasse les fausses côtes d'un travers de doigt. Rate augmentée, le diamètre transversal est presque doublé. Constipation opiniâtre. Urines rares, colorées, albumineuses, déposent abondamment. Leucocytes et hématies déformées ; nombreux cristaux. *Huitième jour*, prostation légère, mais intelligence intacte, ecchymose de l'œil gauche, adynamie, le purpura a augmenté. *Neuvième jour*, état infectieux des plus graves, quelques vomissements bilieux, rares, faciles, peu abondants. *Dixième jour*, épistaxis abondante, collapsus et mort.

Sang. — L'examen de sang montre une notable augmentation des leucocytes.

Autopsie. — Le feuillet pariétal du péricarde, très épaissi, présente des ecchymoses nombreuses, le feuillet viscéral présente un aspect bigarré caractéristique. Foyers hémorragiques dans l'épaisseur du myocarde, pas de lésions d'endocardite. Le cœur contient, de même que les gros vaisseaux, des caillots fibrineux blanchâtres.

Poumons. — Pas de tuberculose, les fragments nagent entre deux eaux.

Foie. — 2.300 grammes, aspect graisseux, consistance ferme, sa surface est parsemée de taches blanchâtres étoilées comme dans la leucémie.

Rate. — 780 grammes, très épaisse, rose pâle, de couleur uniforme, crie sous le couteau et ne présente aucune diffluence.

Les ganglions ont été recherchés avec le plus grand soin et il n'y a aucune trace de tuméfaction ganglionnaire.

Histologie. — Tous les faisceaux musculaires sont séparés par de larges espaces remplis de leucocytes à un ou plusieurs noyaux, les fibres cardiaques sont normales. Les capillaires sont comme injectés, leur trajet étant dessiné par les leucocytes. La gaine lymphatique périvasculaire est dilatée, remplie de leucocytes qui forment de gros manchons périartériels. Il existe par places de véritables embolies lymphatiques, allongées en fuseau. Toutes ces lésions sont aiguës, récentes, sans réaction inflammatoire. Il n'y a pas de lésion du tissu conjonctif.

Foie. — Il semble que l'on a devant les yeux une cirrhose périlobulaire dans laquelle les leucocytes remplacent le tissu conjonctif anormal. On est en présence d'une injection de leucocytes qui aurait chassé tout le sang de l'organe et aurait rempli tout le réseau artériel et veineux.

Reins. — Au niveau des pyramides, et surtout de la voûte artérielle, injection très marquée par les leucocytes. Foyers hémorragiques nombreux dans les tubes contournés et les anses de Henle. Hémorragies intraglomérulaires ; l'élément noble n'est pas atteint, ce qui domine c'est la leucocythémie.

Rate. — Les canalicules de la pulpe sont dilatés et contiennent une masse considérable de leucocytes et des globules rouges à noyaux, les hématies sont rares. Les lacunes sont obstruées par les leucocytes. Les corpuscules de Malpighi gardent leur forme arrondie, ils sont entourés à leur périphérie par une zone circulaire très nette de globules très serrés et abondants.

Bactériologie. — Les organes et le sang ont donné du bactérium coli, les inoculations n'ont donné aucun résultat positif.

Obs. 38. — Hilbert, d'après Fussell et Jopson (1893).

Femme de 37 ans.

Durée. — 7 semaines.

Symptômes. — Douleur dans l'abdomen. Anorexie. Toux. Enceinte de 8 mois. Saignement des gencives. Pétéchies sur tout le corps. Catharre bronchique. Rétinite (leucémique). Température 38°. Ganglions augmentés. Pas d'augmentation de la rate ni du foie. Morte après avoir mis au monde un enfant mort.

Sang. — Accroissement des cellules blanches ; une semaine avant la mort, quelques hématies nucléées. Leucocytes pâles, mononucléaires en grand nombre ; cellules polynucléaires ; peu de cellules éosinophiles.

Autopsie. — Hypertrophie des plaques de Peyer et follicules clos. Ulcération du gros intestin. La rate et les ganglions seulement légèrement augmentés. Moelle osseuse lympathique (rouges et blancs). Hémorragies dans les organes.

Obs. 39. — Ebstein, d'après Fussell et Jopson (1894) (rapportée comme leucémie traumatique).

Homme de 36 ans.

Durée. — 6 semaines.

Symptômes. — Rien jusqu'à traumatisme. Hémorragies sous-cutanées et anales. Enflure des ganglions cervicaux et inguinaux. Rate très augmentée.

Sang. — Accroissement marqué des cellules blanches.

Obs. 40. — Picot (in thèse Liffran, 1894).

Homme de 21 ans, palefrenier, pas d'antécédents.

Durée. — Un mois et demi.

Symptômes. — Anémie prononcée, teinte jaune pâle, un peu d'œdème malléolaire, léger purpura sur l'abdomen et les cuisses. Ascite légère. Ganglions sous-angulo-maxillaires et sus-claviculaires, axillaires et inguinaux. Gencives non tuméfiées mais saignantes. Fétidité de l'haleine. Plusieurs épistaxis. Foie et rate augmentés. Poumons, rudesse inspiratoire au sommet gauche, silence respiratoire à la base et retentissement de la voix, pas de pectoriloquie aphone. Bruits du cœur un peu sourds, pas de souffles.

Urines. — Trois litres par jour, albumine légère, contiennent 22 grammes d'urée par 24 heures ; acide urique, 4 gr. 50.

Le malade présente sur le tronc et sur le visage des plaques surélevées dures au toucher, paraissant développées dans la couche muqueuse de Malpighi, et qui ressemblent aux élevures de l'urticaire surtout au point de vue de la consistance. Elles ont une coloration bleuâtre ou grisâtre pigmentée de points plus sombres et de dépression donnant la sensation grenue d'une peau d'orange. Le Dr Sabrazès, sur une biopsie, fait le diagnostic de *lymphadénie cutanée.*

Sang. — Hématies 1.200.000.

Les leucocytes sont aux hématies comme 1 est à 30, ce qui donne environ 40.000 leucocytes par millimètre cube.

Autopsie. — Pas de liquide dans la cavité péritonéale, 500 grammes de liquide pleural à droite.

Rein droit : 375 grammes taches hémorragiques, gauche, 270 grammes contient des cristaux d'acide urique. Foie : 2.700 grammes. Rate : 140 grammes (hypertrophiée ?). Poumon gauche, tumeur ovoïde au sommet.

Histologie. — Lésions de la peau sur une biopsie : le derme présente un très grand nombre de foyers d'infiltration localisée :

1° Au niveau du réseau vasculaire superficiel dans la région sous-papillaire : ils forment des travées qui envoient des irradiations le plus souvent bifurquées du côté de la papille ; 2° autour de l'appareil pilo-sébacé qui est circonscrit par des aires se diffusant en longues traînées périphériques ; 3° autour des glandes sudoripares dont les éléments sont perdus au milieu d'une zone d'infiltration. Après pinceautage on voit que les parties infiltrées sont constituées par du tissu adénoïde d'aspect buissonneux. Les cellules qui composent les amas adénoïdes sont rondes, leur noyau volumineux est entouré d'un mince liseré protoplasmique. Au centre de ces amas, dans le sens de la longueur, existe parfois un vaisseau à paroi propre autour duquel se distribue le réticulum.

Rate. — Corpuscules de Malpighi peu distincts, surabondance de lymphocytes, présence de globules rouges nucléés, en outre lésions d'infection.

Foie. — Infiltration lymphocytaire périportale se prolongeant dans les espaces intertrabéculaires (nombreux microbes).

Rein. — Néphrite intense.

Poumons. — Foyers de broncho-pneumonie.

Bactériologie. — Il a été fait, à l'autopsie, des ensemencements du sang et des ganglions qui ont donné du coli, un staphylocoque et du proteus.

Obs. 41. — Hintze, d'après Fussell et Jopson (1895).

Homme de 16 ans.

Durée. — 7 semaines.

Symptômes. — Pétéchies sur tout le corps. Douleur dans les articulations. Transpiration. Rate rapidement augmentée. Enflure glandulaire

générale. Muqueuse comme dans le scorbut. Vers la mort, diminution de la rate et du foie.

Sang. — Accroissement des cellules blanches, la plupart larges, mononucléaires avec petite quantité de protoplasma, quelques-unes avec noyaux dentelés ou multiples ; quelques cellules éosinophiles.

Autopsie. — Ganglions augmentés. Rate augmentée, molle, infiltrée, rouge foncé, foie et reins augmentés. Plaques de Peyer non augmentées. Moelle sternale normale. Cocci. Cellules dans le foie, les reins et les glandes.

Obs. 42. — Seelig, d'après Fussell et Jopson (1895).

Homme de 11 ans.

Durée. — 3 semaines.

Antécédents. — Fièvre scarlatine accompagnée de néphrite.

Symptômes. — Un fréquent examen ne montra que de la néphrite. Soudain, pétéchies, enflure des gencives. Douleurs dans les os. Ganglions augmentés. Rate augmentée.

Sang. — Accroissement marqué des cellules blanches ; larges myélocytes avec mytose ; quelques lymphocytes et moins de cellules polynucléaires. Après la mort le sang contenait quelques lymphocytes isolés avec un noyau, tandis qu'il y avait peu de myélocytes.

Autopsie. — Ecchymose dans la plèvre. Follicules lymphatiques augmentés dans l'estomac. Plaques de Peyer et follicules clos augmentés. Infarctus lymphatiques dans les reins. Ganglions et rate augmentés.

Obs. 43. — Muller, d'après Fussell et Jopson (1895).

Homme de 4 ans.

Durée. — 4 semaines

Symptômes. — Encéphalopathie 9 mois avant. Bien depuis. Manque de repos ; saignements de nez ; pas de douleur osseuse. Augmentation des ganglions ; rate très augmentée ; petites tumeurs dans la peau. Selles sanglantes. Exsudation diphtérique dans la gorge. Température 40°8.

Sang. — 1 globule blanc pour 13 rouges ; hémoglobine 45 0/0. Organismes dans le sang ressemblant à ceux de l'exsudat de la gorge. Premier groupe : mononucléaires blancs les plus nombreux, plus grands que les rouges ; ensuite une grande cellule avec noyau irrégulier. Second groupe : petits lymphocytes de la forme des rouges avec noyaux riches en chromatine. Troisième groupe : formes polynucléaires : d'Erhlich rares, quelques cellules éosinophiles, 1.011 dans le premier groupe, 143 dans le second, 30 dans le troisième.

Autopsie. — Pétéchies. Myocardite. Rate augmentée, rouge et foncée. Exsudation diphtérique dans l'intestin.

Obs. 44. — Muller, d'après Fussell et Jopson (1895).

Homme de 4 ans.

Durée. — 4 semaines.

Symptômes. — Le patient avait la rougeole. Douleurs dans le corps. Pétéchies et larges hémorragies sous-cutanées. Ganglions lymphatiques augmentés. Rate enflée. T. 38°4.

Sang. — Rapport des cellules blanches et rouges 1 à 11 1/2, 1 à 12, 1 à 11 ; 951 grands mononucléaires ; 171 lymphocytes ; hématies normales.

Autopsie. — Pas.

Obs. 45. — Fraenkel (1895).

Femme de 31 ans.

Durée. — 2 mois.

Symptômes, 14 janvier. — Pâleur, ganglions des deux côtés du cou, dans les aisselles. Sternum et tibia droit sensibles. Gencives pâles et saignantes. La rate dépasse les fausses côtes de trois travers de doigt. Urines légèrement albumineuses. Hémorragies et ectasies du fond de l'œil gauche, épistaxis et vomissements de sang.

23. — Diminution marquée des ganglions. La rate diminue.

T. 38-40°.

		16 *janvier*	23 *janvier*
Sang. —	Hématies	1.907.000	800.000
	Leucocytes	220.000	3.200
	Mononucléaires et forme en passage	99	84,5
	Polynucléaires	1	15,55

Autopsie. — Ganglions, amygdales, rate, formations lymphoïdes de l'intestin augmentées, hémorragies sous-capsulaires des reins.

Bactériologie. — Des cultures de sang ont donné du bacterium coli.

Obs. 46. — Fraenkel (1895).

Cuisinier, 24 ans, pas d'antécédents personnels.

Durée. — Quatre semaines.

Symptômes. — Début par douleurs articulaires avec enflure.

Pâleur, ganglions cervicaux inguinaux augmentés, la rate sensible dépasse les côtes de 4 centimètres, sternum et tibia gauche douloureux à la pression. Ulcération au prépuce : Herpès, abcès sous-maxillaire et empyème.

15 jours après, la rate diminue. Forte odeur de l'haleine, langue sèche, gencives saignantes. Matité à droite sur les trois dernières côtes. Souffle systolique.

T. 38-40°.

Les urines contiennent beaucoup d'acide urique.

		9 *mars*	17 *mars*
Sang. —	Hématies.	2.300.000	2.917.000
	Leucocytes	89.000	143.00
	Hémoglobine	40 0/0	

Les leucocytes sont en majeure partie des mononucléaires grands ou petits non granuleux.

Obs. 47. — Robins, d'après Fussell et Jopson (1896).

Homme de 19 ans.

Durée. — 8 semaines.

Symptômes. — Faiblesse ; torpeur, amaigrissement, hémorragies sur le corps ; ganglions bronchiques augmentés. La rate se sent. Température entre 102°50 et 106° F. Foie palpable. Perte d'appétit.

Sang. — Varié ; d'abord cellules blanches normales ; s'élèvent ensuite à 66 000 ; retombent ensuite presqu'à la normale. Presque toutes, des lymphocytes.

Autopsie. — Pas.

Obs. 48. — Goldschmidt, d'après Fussell et Jopson (1896).

Garçon de 2 ans 1/2.

Durée. — Deux mois.

Symptômes. — Amygdales rouges et enflées ; enflure des ganglions ; légère augmentation de la rate. Foie augmenté. Albumine. Œdème de la face.

Sang. — Image complète de sang leucémique.

Autopsie. — Enflure des ganglions. Rate 20 × 14 × 4, couleur bleu rougeâtre.

Obs. 49. — Theodor (1897).

Durée. — 6 semaines.

Garçon, 4 ans, père syphilitique, mère ayant eu trois avortements. Chute de cheval le 12 août 1896, dès ce jour purpura disséminé, épistaxis, après quelques jours, fièvre, hématurie et rate augmentée, le 20 août elle dépasse de quatre travers de doigt le rebord costal, ganglions volumineux, puis urines albumineuses contenant des globules rouges. Mort le 21 septembre.

Sang. — Les leucocytes sont aux hématies comme 1 est à 9.

Prédominance de lymphocytes, rares polynucléaires et éosinophiles, quelques globules rouges à noyau.

Obs. 50. — Herrick, d'après Fussell et Jopson (1897).

Homme de 27 ans.

Durée. — Huit semaines.

Symptômes. — Abus de l'alcool. Augmentation des ganglions. Anémie. Ulcère dans la bouche. Gencives saignantes Fièvre.

Sang. — Cellules rouges, mais peu ; nombreuses cellules nucleées. Les blanches correspondent pour la plupart, chacune en particulier, à de petits lymphocytes communs : 98 grandes formes mononucleaires ; 9 polynucleaires ; 2 cellules eosinophiles ; 23 larges mononucleaires avec un vaste bord de protoplasma.

Obs 51. — Fraenkel, d'après Fussell et Jopson (1897).

Homme de 31 ans.

Durée. — Huit semaines.

Symptômes. — Pas d'antécédents.

Beaucoup de petechies. Pas d'hemorragies retiniennes. Exsudation dans la gorge. Augmentation de la rate et du foie. Paralysie du côté droit de la face. Fièvre.

Sang. — 2.945.840 globules rouges, 31.250 blancs ; hemoglobine 55 0 0. Les blancs sont presque tous des lymphocytes mononucleaires deux fois plus grands que les rouges ; il y a aussi de petits lymphocytes, pas de neutrophiles ; presque tous les polynucleaires ont disparu ; quelques eosinophiles, quelques hématies nucléées.

Autopsie. — Hémorragies dans l'estomac et les intestins. Augmentation des plaques de Peyer et follicules clos. Tumeur dans le sternum. Les deux amygdales très enflees. Ganglions maxillaires et cervicaux hypertrophies. Rate 12 × 19. Moelle osseuse rouge. Hemorragie dans la gaine du nerf facial.

Obs. 52. — Apert (1898).

Homme de 36 ans.

Durée. — 6 semaines.

Symptômes. — Se plaint d'une fatigue excessive n'ayant d'autre symptôme qu'une anemie extrême avec un peu d'œdème pretibial et quelques petechies sur les membres inferieurs. La rate est volumineuse, depasse les fausses côtes très largement, son bord est lisse et dur. Les ganglions absents au moment de l'entree, deviennent ensuite nombreux, apparaissent d'abord au cou puis aux aisselles.

Sang. — Hématies 1.900.000
Leucocytes 50.000

Au moment de la mort le chiffre des leucocytes est monte à 150.000, 90 à 95 0 0 de lymphocytes très petits avec un noyau emplissant toute la cellule.

Autopsie. — Foie 2 kil. Rate 2 kil. 200, capsule epaissie, ganglions très nombreux et volumineux d'un blanc mat à la surface et à la coupe. Moelle osseuse de l'humerus, blanche, ferme, non graisseuse, avec des points violacés au centre.

Histologie. — La rate, les ganglions, la moelle presentent presque exclusivement la même forme de cellule que le sang. La moelle, dit l'auteur, ressemble plus à une coupe de ganglion qu'à une coupe de moelle.

Obs. 53. — Pollmann (1898).

Enfant du sexe féminin né dans de bonnes conditions d'une mère saine et ne présentant aucun antécédent. L'examen du sang de la mère n'a rien montré d'anormal.

L'enfant tète mal dès sa naissance, ne crie pas et présente des taches rouges sur le corps. Le 14 juin, pâleur, cyanose des lèvres, grande augmentation du foie et de la rate, pas d'augmentation des ganglions, grande fréquence des battements cardiaques. T. 38°-41°5. Mort le 18 juin.

Sang. — Hématies. 2.500.000
Leucocytes. 412.000

Presque tous les leucocytes sont des mononucléaires avec un gros noyau et un large protoplasma peu apparent.

Autopsie. — Le foie descend jusqu'à la crête iliaque, la rate est très augmentée les corpuscules de Malpighi ne sont pas visibles. Reins gros et pâles, ganglions inguinaux et mésentériques, liquide pleurétique.

Cœur très dilaté, l'endocarde était partout uni et brillant, la valvule tricuspide épaissie, sur une des valves un dépôt épais. Le trou de Botal est largement ouvert. Le thymus était très gros, les ganglions mésentériques augmentés.

Histologie. — *Foie.* — Infiltration leucocytaire.

Rate. — La différenciation entre la pulpe et les corpuscules est perdue. Les vaisseaux sont entourés d'un cercle de leucocytes qui pénètrent leur paroi.

Bactériologie. — Les essais de culture sont restés négatifs.

Obs. 54. — Thomson, d'après Fussell et Jopson (1898).

Femme de 21 ans.

Durée. — Huit semaines.

Symptômes. — Faiblesse depuis sept mois. Mal de gorge. Bras enflé, rouge et douloureux depuis trois semaines. Douleurs dans les jambes. Pas d'augmentation des ganglions. Une ecchymose. Ganglions juste palpables.

Sang. — 1.290.000 rouges, blancs au-dessous de 155.000 ; lymphocytes 33 0/0, myélocytes 12 0/0, polynucléaires 5,5 0/0.

Autopsie. — Ecchymose dans l'estomac. Dépôt dans le foie, la moelle, la rate et les ganglions. Rate modérément augmentée. Pas de changement lymphatique dans le tube digestif.

Obs. 55. — Haushalter et Richon (1899).

Garçon de 7 ans 1/2, sujet aux bronchites.

Durée. — Trois mois.

Histoire de la maladie. — Début en mars, amaigrissement, pâleur, inappétence ; en mai, ganglions aux aines et au cou, toux, démangeaisons con-

tinuelles, pas d'amaigrissement notable, pâleur extrême, peau légèrement brune, décoloration des muqueuses, quelques pétéchies sur la jambe. Nombreux petits ganglions à l'angle des mâchoires le long du cou, aux aisselles, aux aines. Carie de la plupart des dents, haleine fétide. La rate déborde les fausses côtes notablement. Respiration normale. Souffle doux, systolique à la base du cœur.

Urines : 800 centimètres cubes en 24 heures. Densité, 1012.

Urée	15 gr. 20
Acide urique	0 » 50
Acide phosphorique	1 » 32

T. 37°5. Pouls 120.

Mort le 6 juin.

Sang. — Richesse globulaire à l'hématoscope (Hénocque), 5.

Hématies	1.829.000
Leucocytes	36.000
Mononucléaires	83
Polynucléaires	2
Eosinophiles	15

Les mononucléaires sont de grands lymphocytes à noyau large, et très petite bordure protoplasmique. Parmi les éosinophiles, il y a sept polynucléaires et huit myélocytes.

Bactériologie. — Le sang pris à la veine a donné une culture pure de streptocoque.

Autopsie. — Adhérences pleurales et pleuro-péricardique. Œdème considérable des deux bases pulmonaires, ganglions trachéo-bronchiques, volumineux, congestionnés, ecchymotiques.

Foie, 720 grammes, lisse, ferme, de couleur chamois.

Rate, 315 grammes, de 14 × 9 centimètres, dure, violet pâle.

Reins, 65 grammes, se décortiquent bien, teinte blanc mastic.

Intestin. plaques de Peyer et follicules tuméfiés.

Histologie. — Le tissu conjonctif de la rate est notablement hyperplasié, amas de leucocytes dans les mailles.

Au niveau du foie, infiltration leucocytaire interlobulaire.

La moelle osseuse du tibia est presque uniquement constituée par des leucocytes tassés.

Obs. 56. — Oulmont et Ramond (1899).

Durée. — Trois semaines.

Symptômes. — Début par angine très douloureuse. Nombreuses taches de purpura, amygdales énormes, lie de vin, ganglions cervicaux et médiastinaux hypertrophiés.

Foie et rate dépassent les fausses côtes de quatre travers de doigt. Ventre tendu, douloureux, diarrhée abondante et fétide. Mort par asphyxie. T. 38°5-39°5

Urine, quantité ordinaire, 42 grammes d'urée.

Sang. —	Hématies	2.800.000
	Leucocytes	240.000
	Valeur globulaire	0,49

Hématies nucléées 1 0/0, karyokinèses nombreuses.
Hématoblastes presque disparus.

Polynucléaires neutrophiles	8
Polynucléaires éosinophiles	2
Petits mononucléaires	16
Grands mononucléaires	74

Les grands mononucléaires ont de 10 à 20 μ de diamètre, à noyau mal délimité, semblant parfois diffuser dans tout le protoplasma et prenant mal la matière colorante. Le protoplasma présentait des contours irréguliers et ne renfermait aucune granulation neutrophile

Autopsie. — Ganglions et amygdales : infiltration diffuse de lymphocytes.

Rate. — Hypertrophie du réticulum et formation d'un grand nombre d'amas lymphoïdes, les corpuscules de Malpighi sont en voie d'atrophie.

Au niveau des espaces portes, tout autour des tubuli contorti des reins, nombreux nodules lymphoïdes.

Moelle osseuse. — Cellules mononucléaires à gros noyau, à protoplasma assez large mais exempt de granulations neutrophiles et quelques hématies nucléées.

Les cultures et inoculation du sang n'ont rien donné.

Obs. 57. — Guinon et Jolly (1899).

Jeune fille de 15 ans, tousse facilement.

Durée. — 6 semaines.

Symptômes. — Courbature généralisée, affaiblissement, anémie profonde, céphalée, fièvre continue. Le visage est bouffi, sans œdème. La peau de la main est jaune, couverte de squames. La malade a peine à s'asseoir, elle parle lentement, mais a toute son intelligence. Pouls faible régulier et rapide (128), bruits du cœur bien frappés, souffle systolique au foyer pulmonaire. Respiration superficielle accélérée mais sans dyspnée. La malade garde la bouche ouverte, elle est porteuse d'adénoïdes, l'auscultation est normale. Foie augmenté, dépasse les fausses côtes d'un travers de doigt. Rate donne une matité exagérée. Anémie très grande, vomissements fréquents, langue sèche, soif vive. Le ventre est indolore, les selles normales. L'urine peu abondante n'est pas albumineuse, elle contient une forte quantité d'acide urique (0,57 par litre).

Cinquième semaine, épistaxis et purpura, les gencives et les dents sont recouvertes d'un enduit épais coloré en brun par du sang.

Sang. —	Hématies	685.000	
	Leucocytes	28.000	R. = 1/24.
	Hémoglobine	2 0/0	Valeur globulaire 29.

Lymphocytes	93
Grands lymphocytes	3,6
Grands mononucléaires	0,6
Polynucléaires	2,3
Eosinophiles	0,1 à 0,2

La grande majorité des globules blancs est formée par des lymphocytes avec cette seule particularité que beaucoup dépassent sensiblement le diamètre habituel. D'autres cellules mononucléées ressemblent aux précédentes, mais avec un protoplasma un peu plus abondant, forment 3,6 0/0 du nombre des globules blancs : elles répondent aux grands lymphocytes de beaucoup d'auteurs. On rencontre quelques globules rouges nucléés.

Autopsie. — Poumons sains. Piqueté hémorragique sous le péricarde viscéral au niveau de la partie antéro-inférieure de l'oreillette gauche. Cœur 240 grammes, myocarde très pâle. Thymus existe recouvrant la trachée, 25 grammes. Tube digestif, gonflement des plaques de Peyer près de la valvule iléo-cæcale. Foie 1.250 grammes. Rate 180 grammes. Reins très augmentés : droit 145 grammes, gauche 150 grammes. A la coupe le rein apparaît absolument blanc, sauf à la limite de la substance corticale et de la substance médullaire où un piqueté hémorragique circonscrit les pyramides. De plus, dans la substance corticale il existe un grand nombre de petites tumeurs dont le volume varie d'une tête d'épingle à un pois et qui tranchent par leur teinte blanche sur le fond blanc jaunâtre de la substance rénale. Ganglions mésentériques, ganglions lombo-aortiques extrêmement nombreux, pas très gros. Quelques ganglions volumineux en haut de la chaîne carotidienne.

Histologie. — Reins. — Les petites tumeurs ont tous les caractères de petits lymphadénomes circonscrits.

Foie. — Lymphadénomes diffus des espaces portes.

Moelle osseuse (fémur). — Masses pulpeuses rouge vif ayant la consistance de la gelée de groseille. Elle est presque uniquement constituée par des cellules lymphatiques ayant le type des lymphocytes semblables à ceux du sang.

Obs. 58. — Gilbert et Weil (1899, obs. I).

Maçon, 20 ans, pas d'antécédents.

Durée. — 7 semaines.

Symptômes.— Début, 25 mai, par fièvre, gencives tuméfiées, rougeâtres, sanguinolentes, dents déchaussées. Puis œdème de la région sous-maxillaire.

4 juin. — Pâleur, déformation de la région sous-maxillaire, ganglions augmentés de volume, fusionnés, indolores, surtout angulo-maxillaires ; ganglions axillaires, inguinaux, moins volumineux qu'au cou ; les trachéo-bronchiques ne sont pas cliniquement appréciables. Amygdales très volumineuses, se touchant presque, à droite fausse membrane assez épaisse, recouvrant une surface exulcérée. Appétit nul, ni vomissements, ni diar-

rhée, langue saburrale, appareil respiratoire normal. — Cœur normal. Pouls 112. Souffle dans les vaisseaux du cou. Foie augmenté de volume. Rate légèrement augmentée, douloureuse, 13 centimètres sur 10. Urines légèrement albumineuses. Température 39°6-38°.

20. — Eruption miliaire prurigineuse.

25. — Stomatite très améliorée. Douleurs sourdes et contenues dans les os, surtout au niveau du sternum et du tibia.

1er *juillet.* — Amygdales énormes, cou proconsulaire. Respiration fréquente, pas de cornage.

7. — Coma le jour, la nuit délire tranquille. Epistaxis, purpura. Mort le 12 juillet.

Urines, le 25 juin.

Volume : 1600, acides.

Urée	32,80
Acide urique	1,92
NaCl	10,88
Acide phophorique	2,88

Sang. — Hématies : 4.487.000. Valeur globulaire, 0,49. Leucocytes, 22.010.

Polynucléaires	27
Mononucléaires globulins	25
Eléments mononucléés	48

Les éléments mononucléés les plus nombreux sont de grandes cellules à noyau clair et à protoplasma très difficilement colorable, plutôt acidophile.

Autopsie. — Foie	2 300
Rate	625

Appareil lymphoïde buccal, putréfié. Intestin, pas de plaques de Peyer ni de follicules clos.

Ganglions mésentériques du hile du foie, du médiastin gros.

Moelle fémorale rouge vif, un peu gélatineux.

Les inoculations d'organes sont restées négatives.

Histologie. — *Ganglions.* — Sclérose ganglionnaire, mais surtout disparition presque complète de la disposition architectonique du ganglion dont il ne persiste que quelques vestiges sous la capsule, transformation des lymphocytes en cellules ayant les caractères de leucocytes mononucléaires, mais de mononucléaires anormaux. Présence dans les sinus lymphatiques du ganglion de ces mêmes formes cellulaires.

La région corticale est traversée par de nombreux capillaires sanguins dont l'endothélium est très tuméfié.

Rate. — Très peu de lymphocytes, presque uniquement des grandes cellules à formes anormales déjà décrites.

Moelle. — Moelle osseuse proliférée. « Il convient d'insister : sur la quantité considérable de substance amorphe qu'elle contient ; sur les

nombreux capillaires néoformés qui la sillonnent. Les leucocytes qui constituent avec les globules rouges les amas cellulaires, sont pour la plupart des mononucléaires se rapprochant des lymphocytes, mais des mononucléaires anormaux. L'étude des granulations nous a permis de noter la présence de quelques rares mononucléaires à grains basophiles, alors que les granulations éosinophiles et neutrophiles manquent complètement. »

Amygdales. — Très altérées, contiennent de petits lymphocytes et les cellules décrites dans le sang.

Langue. — A la base, lymphome de la sous-muqueuse.

Foie. — Il n'y a pas de lymphomes véritables.

Capillaires remplis de cellules semblables à celles du sang, gros mononucléaires à noyau vésiculeux, très peu de cellules à granulations.

Les espaces portes sont encombrés de cellules, mais cette infiltration est due en partie aux globules blancs, en partie à des cellules conjonctives à gros noyau allongé avec un corps protaplasmique de même forme.

Obs. 59. — Gilbert et Weil (1899, obs. II).

Négociant, 26 ans, pas d'antécédents.

Durée. — 10 semaines.

Symptômes. — Début par lassitude extrême au début de *juillet*, forte angine et dysphagie.

En *août*, les gencives deviennent saignantes, se décollent, douloureuses.

20. — Grosseurs de chaque côté de la mâchoire.

25 *septembre.* — Peau décolorée, cireuse, muqueuses décolorées, pas d'amaigrissement, pas d'œdème des malléoles, mais bouffissure de la face, ganglions parotidiens et carotidiens pris à droite non adhérents à la peau, pas de ganglions axillaires, pas de ganglions inguinaux.

Bouche. — Gencives pâles, rouges au collet des dents, recouvertes de sanie. Amygdales énormes se touchant et cachant le pharynx, haleine fétide, déglutition et parole difficile. Anorexie, mais pas de troubles digestifs.

Foie normal. — *Rate*, ne dépasse pas les fausses côtes, submatité.

Cœur. — Tachycardie, pas de souffle aux vaisseaux du cou. Toux mais pas d'autre signe d'auscultation. Le malade ne dort plus, s'effraye, tremble au moindre propos.

2 *octobre.* — Hémoptysie.

6. — Epistaxis abondante, phlegmatia du membre inférieur droit.

Mort le 7 octobre.

Urines, 2 ou 3 litres par jour, claires, jaunâtres.

T. 39°5-40°.

Sang. —	Hématies	1.426.000
	Leucocytes	42.700
	Valeur globulaire	1

Surtout leucocytes mononucléés.

Bactériologie. — Les ensemencements sont restés négatifs.

Obs. 60. — Gilbert et Weil (1899, obs. III).

Symptômes. — Teint terreux, abattement et inappétence absolue. Foie et rate gros.

Bouche. — Arcade dentaire inférieure, la gencive est décollée, sphacélée, brunâtre, découvrant le collet des incisives en avant et en arrière. Sur la voûte palatine, au niveau des molaires supérieures gauches, ulcération sanieuse à bords réguliers légèrement saillants. Haleine fétide, salivation abondante. Ganglions sous-maxillaires et cervicaux volumineux sans inflammation de leur atmosphère cellulaire.

Urines albumineuses. T. 40°.

Autopsie. — Elle montre que l'on a affaire à une leucocythémie.

Sang. — N'a été étudié que sur les coupes.

Les capillaires du foie contiennent des leucocytes qui paraissent aussi nombreux que les hématies. Il y a deux types : 1° petits globules blancs à noyau arrondi fortement basophile ; 2° mononucléaires volumineux à noyau pâle tantôt arrondi, tantôt échancré, protoplasma non granuleux.

Foie. — La topographie est conservée, les espaces portes et sushépatiques sont infiltrés de globules blancs, les capillaires distendus.

Rein. — Canalicules et tubuli très altérés, cellules troubles granuleuses.

Glomérules distendus par les globules blancs. Le glomérule parfois soudé à la paroi semble être le point de départ de lymphomes. Ceux-ci non limités détruisent les éléments nobles du parenchyme.

Les artères sont le siège d'endartérite, tous les vaisseaux sont bourrés de leucocytes.

Rate. — Les artères présentent de l'endartérite et leur tunique moyenne se colore uniformément par les réactifs.

Les corpuscules semblent diminués de volume et très clairsemés ; dans la pulpe, hémorragies nombreuses et étendues.

La plupart des cellules sont des lymphocytes, et des cellules anormales : grandes cellules de forme irrégulière possédant deux noyaux uniformes se regardant par leur concavité ; protoplasma plus ou moins abondant.

Obs. 61. — Bezançon et Clerc (1899).

Femme, 35 ans.

Antécédents. — Père tuberculeux, typhoïde, scarlatine, coliques hépatiques, pas de syphilis, neuf enfants.

Durée. — 2 mois et demi.

Histoire de la maladie. — Depuis deux mois, amaigrissement, toux, hémoptysies, dépression extrême, lassitude, tendance à la tristesse, teinte jaunâtre sans ictère vrai. Rien aux poumons, expectoration insignifiante, pas de dyspnée, léger souffle mitral Langue saburrale, inappétence, ni vomissements ni diarrhée. Foie volumineux et douloureux. Rate augmentée de volume. Urines albumineuses, on ne note ni épistaxis, ni hémorragie gin-

givale ni hémorragie quelconque, et l'on pense à la granulie. Mort dans l'adynamie.

Sang. — Examen deux jours avant la mort :

Hématies.	900.000
Leucocytes.	80.000

Surtout lymphocytose, quelques polynucléaires vrais, quelques leucocytes à noyau dégénéré, comme fragmenté. Pas d'éosinophiles. Hématies nucléées.

Bactériologie. — Les cultures de sang aérobies et anaérobies, n'ont rien donné.

Autopsie. — *Foie.* — 2.150 grammes, teinte gris rosé, parenchyme parsemé de petits points blanchâtres.

Rate. — 465 grammes, rosée, la pulpe est semée de petits points blanchâtres.

Ganglions mésentériques, bronchiques, lombaires et hypogastriques volumineux.

Pas trace de tuberculose aux poumons, congestion œdémateuse des deux bases.

Reins. — Très pâles, marbrés à la coupe, 225 et 190 grammes.

Cœur. — 510 grammes. Rien aux orifices, le myocarde est pâle et un peu mou.

Histologie. — *Foie.* — Les espaces portes sont envahis par des cellules arrondies dont le noyau prend fortement les colorants et donne l'impression de cellules conjonctives jeunes. Quelques néocanalicules, nulle part on ne trouve de lymphomes. Les cellules hépatiques périportales sont d'aspect normal, puis elles diminuent d'épaisseur et au centre des lobules sont réduites à une lame mince. Pas d'infiltration graisseuse ni pigmentaire.

De loin en loin on rencontre de grosses cellules à noyau volumineux muriforme rappelant les cellules de la moelle osseuse, on ne trouve nulle part de tissu lymphoïde organisé.

Rate. — Les corpuscules sont réduits de volume, leur réticulum est épaissi, les mailles contiennent des leucocytes. La pulpe est chargée de leucocytes semblables à ceux du foie, il y a peu de périartérite. Plaques de sclérose, capsule épaissie.

Ganglions lymphatiques. — L'architecture générale est conservée, on y retrouve quelques grosses cellules à noyau mûriforme.

Reins. — Les cellules des tubes contournés sont très altérés, les glomérules le sont peu. Au voisinage d'un vaisseau un amas de lymphocytes qui se prolongent ou s'effilent. Il n'y a pas d'infiltration lymphatique.

Obs. 62. — Green (1900).

Un homme de 38 ans entre le 6 mars, malade depuis vingt jours.

Durée. — Trente-deux jours.

Le début s'est fait par un état de faiblesse intense avec amaigrissement,

anorexie et anémie, en même temps que des vertiges, de la céphalalgie, des épistaxis.

Au moment de l'entrée on constate : 1° Aspect cachectique du malade.

Œdème blanc, mou, non douloureux, des membres inférieurs.

A chaque aine un paquet ganglionnaire peu volumineux, sans réaction inflammatoire autour.

Le foie et la rate ne sont pas gros.

Quelques ganglions dans les aisselles et au niveau du cou.

10 *mars*. — Gencives déchaussées, fongueuses, saignantes. En même temps quelques taches purpuriques apparaissent à l'abdomen et aux cuisses.

L'examen des urines fait constater l'absence d'albumine, il y a 0 gr. 90 d'acide urique par litre.

15. — Léger épanchement pleural. Le malade a une légère épistaxis, la fièvre augmente entre 38° et 39°5.

18. — Angoisse, palpitations, les ganglions disparaissent.

Insomnie et subdélire, le malade sort de l'hôpital dans le coma.

Examen du sang. —	Hématies	3.425.000
	Leucocytes	19.426
	Hémoglobine	9 0/0

Globules blancs mononucléaires, pas de cellules neutrophiles, pas d'éosinophiles, absence de globules rouges nucléés.

Obs. 63. — Gherardo Ferreri (1900).

Femme de 34 ans, bouchère, mariée à un syphilitique, pas d'enfants.

Durée. — Treize jours.

Symptômes. — Angine datant de sept jours, dysphagie et dyspnée, métrorragies abondantes qui l'ont beaucoup fatiguée, puis au 7e jour enterrorragies et épistaxis. Abattement, sueurs, œdème des membres inférieurs. Température abaissée, pouls faible et fréquent, inappétence, soif intense, physionomie apeurée, yeux fixes, vitreux, enfoncés, besoin d'oxygène. Souffle anémique à la pointe du cœur, systolique. Le foie déborde le rebord costal, la région splénique est sensible à la pression sans que l'on puisse palper la rate. Chapelet ganglionnaire latéro-cervical, purpura sur l'abdomen, le purpura augmente dans les deux derniers jours de la maladie et s'accompagne d'hémorragie intestinale. Mort par paralysie des centres respiratoires.

T. 38°, Pouls 100, R. 34.

Sang. — Quantité énorme de globules blancs presque tous mononucléaires, présentant la structure de lymphocytes petits et grands, de plus on rencontre quelques rares lymphocytes polymorphes et quelques éosinophiles.

Obs. 64. — Hirtz et Labbé (1900).

Homme de 21 ans. Pas d'antécédents.

Durée. — Neuf à dix semaines.

Symptômes. — Affaiblissement, amaigrissement, léger essoufflement, céphalalgie. Douleur nasale, pus fétide, épistaxis, facies pâle ; tégument décoloré.

Cœur. — Souffle extracardiaque à la pointe, anémo-spasmodique à la base. Bruit de diable jugulaire.

Rate augmentée non sensible à la palpation. Tous les ganglions sont hypertrophiés, indolents, de consistance rénitente.

Après huit semaines, T. 39°7, vomissements, cachexie ; la rate augmente beaucoup, dure et lisse, le foie un peu, les épistaxis vont en se répétant très abondantes.

Urines. — Quantité normale, chlorures diminués, ni albumine, ni sucre, traces d'urobiline.

Sang. —	Hématies	1.829.000
	Leucocytes	112.000
	Oxyhémoglobine	5 0/0
Formule leucocytaire.		
	Petits lymphocytes	17
	Grands lymphocytes	80
	Polyneutrophiles	2
	Leucocytes éosinophiles	1

Les petits lymphocytes ont un aspect normal. Plus de la moitié des gros lymphocytes sont altérés, ils présentent un noyau très volumineux, peu vacuolaire, mal limité, un protoplasma à limites irrégulières creusé de vacuoles. Il y a deux hématies nucléées pour 100 globules blancs. Les hématies sont de dimensions irrégulières.

Autopsie. — Poumons : congestion des bases, un petit abcès du lobe supérieur droit, pas de tuberculose.

Cœur, 310 grammes, ecchymoses sous-péricardiques.

Foie, 1.780 grammes, pâle, jaunâtre, pas de lymphomes apparents.

Rate irrégulière, volumineuse, molle, présente des régions foncées, violacées, sans limites précises.

Ganglions modérément hypertrophiés, les ganglions bronchiques ne le sont pas.

Moelle osseuse du fémur, molle et rouge foncé, d'aspect embryonnaire.

Histologie — Rate. — Corpuscules petits, nombreux, artériole centrale atteinte, méso et péri-artérite, dégénérescence hyaline et sclérose intense. Corpuscule limité à la périphérie par un cercle de sclérose. Pas de centres germinatifs ni de karyokinèses. Cellules à noyau clair irrégulier, pigment sanguin.

« En outre de ces corpuscules facilement reconnaissables, on trouve aussi

des capillaires à endothélium tuméfié, entouré d'un cercle mince de lymphocytes, constituant des rudiments de corpuscules. »

Pulpe, cordons, trame conjonctive épaissie, les cellules sont constituées par des lymphocytes petits et gros, presque tous dégénérés, mal colorés et par quelques macrophages.

Les veines sont atteintes de périphlébite, l'endothélium est tuméfié, souvent vacuolaire, on y voit beaucoup de globules rouges en voie de destruction, des grains et des amas de pigment ocre libre ou englobé dans des macrophages.

Les capillaires ont tous leur endothélium tuméfié, quelques-uns sont obstrués par des embolies microbiennes.

Capsule et cloisons conjonctives très épaissies.

Ganglions. — Hypertrophiés mais hypertrophie diffuse, les voies lymphatiques sont remplies de lymphocytes, de gros leucocytes mononucléés et de grosses cellules uni ou multinucléées, dues à la prolifération de l'endothélium.

Moelle osseuse. — Paraît profondément modifiée, elle a perdu l'aspect graisseux et repris une grande activité, elle est surchargée de cellules ; celles qui dominent sont le lymphocyte petit et gros, à noyau très foncé ; on trouve aussi des myélocytes, des hématies nucléées, de nombreux globules rouges.

Foie. — Petits lymphomes périportaux.

Obs. 65. — Dennig (1900).

Femme de 22 ans.

Mère morte dans un sanatorium.

Pas d'antécédents personnels, a accouché un an avant d'un enfant qui est mort.

Symptômes. — Affaiblissement et pâleur en juin ; purpura en juillet, douleurs dans les membres ; fin août, gencives enflées, saignantes.

Etat actuel. — Femme en bon état, sauf pâleur extrême, purpura généralisé. Langue, bouche, amygdales enflées saignantes, fétidité de l'haleine. Le foie et la rate ne sont pas augmentés, les os ne sont pas douloureux. Température 38°. A ce moment il est fait le diagnostic de scorbut.

26 *octobre.* — La rate est augmentée, de même le foie, les urines très acides ; les ganglions sous-maxillaires augmentés.

14 *novembre.* — Epistaxis. Mort le 24 décembre. Température 37 à 39°, 40° dans les derniers jours.

Sang. —	Hématies	2.560.000
	Leucocytes	121.000
	Hémoglobine	38 à 40

En dehors des normoblastes, nombreux lymphocytes de toutes tailles, le noyau est pâle entouré d'un protoplasma faiblement coloré sans granulations.

Autopsie. — Rate augmentée, prolifération lymphatique au niveau des formations lymphoïdes de l'intestin. Moelle osseuse chocolat, contenant de nombreux lymphocytes.

Obs. 66. — Kubler (1900).

Sous-officier, 27 ans, a eu rhumatisme et furonculose.

Durée. — 10 jours.

Symptômes. — Remarque d'abord une augmentation de son cou, puis faiblesse, céphalalgie, anorexie, insomnies et sueurs, épistaxis et hémorragie gingivale, grande pâleur, ganglions cervicaux nombreux, quelques-uns dans l'aisselle, épistaxis, haleine fétide, langue noirâtre, gencives ramollies, les deux amygdales tuméfiées, respiration gênée sans signe d'auscultation, la rate dépasse les côtes de un travers de doigt. Purpura. Urines foncées et troubles contiennent beaucoup d'urates et un louche albumineux.

Sang. — L'examen a été fait mais le détail n'en est pas donné, c'est sur cet examen qu'a été porté le diagnostic.

Obs. 67. — Thomas (1901).

Garçon de 16 ans 1/2, sans antécédents héréditaires, traité en juillet 1900 pour un état anémique accompagné de quelques épistaxis. Au commencement d'août on constate dans l'aine droite des ganglions hypertrophiés ; à l'occasion de l'extraction d'une molaire, hémorragie abondante.

Symptômes. — Début le 1er septembre par une angine reconnue de nature streptococcique, l'enfant avait depuis longtemps de grosses amygdales, augmentation considérable et rapide des ganglions sous-maxillaires. Pas de fièvre, perte d'appétit, pâleur.

La fièvre s'allume le 9 septembre, les ganglions axillaires se prennent à leur tour, amaigrissement lent.

Le 18 septembre, épistaxis qui se répète les jours suivants, douleurs sterno-costales du côté droit. Les tuméfactions ganglionnaires diminuent peu à peu, surtout au niveau du cou, somnolence fréquente affaiblissement de la vue.

Mort le 25 septembre.

Sang. —	Hématies	2.400.000
	Leucocytes	124.000
	Hémoglobine	20 0/0

Prédominance de mononucléaires.

Il est à noter que la rate avait augmenté de volume, mais n'est jamais arrivée jusqu'au rebord costal.

Obs. 68. — Bauer (1901).

Garçonnet de 3 ans, pas d'antécédents héréditaires, rougeole seulement.

Durée. — 3 semaines.

Symptômes. — Enfant bien développé, pâle, les ganglions cervicaux et après eux ceux des aisselles, des aines sont augmentés de volume de la dimension d'une cerise à celle d'un œuf de pigeon. Pétéchies sur tout le corps, perte d'appétit, tristesse, langue chargée. Les éruptions purpuriques se répètent, le foie et la rate sont augmentés de volume.

Sang. —	Hématies	4.056.000
	Leucocytes	217.300

Il y a 90 0/0 d'éléments mononucléaires dont la plupart ressemblent au grand lymphocyte d'Ehrlich.

A la fin de sa vie, nouvelle prise de sang.

Hémoglobine	45
Hématies	2.804.000
Leucocytes	714.000

Il faut compter 180 mononucléaires pour un polynucléaire ; le nombre des petits lymphocytes est très augmenté.

Autopsie. — Hémorragies sous-péritonéales. Rate, 330 grammes. Reins augmentés, hémorragies sous-capsulaires. Poids : 165 grammes. Foie, 1.020 grammes. Les ganglions mésentériques sont augmentés. La moelle osseuse est augmentée de consistance et gris rouge.

Histologie. — *Ganglions.* — On ne peut distinguer les sinus des centres germinatifs ; outre les cellules habituelles, ils contiennent des lymphogonies. — *Rate*, la structure de la rate est modifiée, il n'y a plus de distinction entre la pulpe et le follicule.

« Dans les préparations à l'orcéine on voit sur plusieurs points les parois veineuses comme recouvertes d'un véritable lymphome. Sur un gros rameau on voit dans l'épaisseur même de la paroi comme un lymphome qui renverse l'endoveine en boule à l'intérieur. »

Moelle osseuse. — La substance grasse est très diminuée, outre les cellules habituelles de la moelle on y rencontre un grand nombre de myélogonies de Benda.

Obs. 69. — Luce, d'après Mattirolo (1903)

Une femme de 40 ans sans antécédents pathologiques est frappée d'une pharyngite infectieuse qui évolue en huit jours. Pendant la convalescence s'établit une tuméfaction des glandes cervicales et quelque temps après une leucocytose (37.800) qui augmente assez vite. Après une vingtaine de jours l'examen hématologique donne :

Hématies	1.652.000
Leucocytes	81.000
Hémoglobine	35
Quelques normo et mégaloblastes	
Polynucléaires neutrophiles	53
» éosinophiles	2,3
Lymphocytes	8,2

Grands mononucléaires non granuleux et formes de passage	36
Myélocytes	0,5

La maladie a une marche progressive et évolue en 5 mois et demi, fièvre intermittente. Un mois avant la mort on constate une tuméfaction de la rate et du foie. Sternum douloureux à la percussion, hémorragies nasales et buccales.

L'autopsie donne : dégénérescence graisseuse du cœur, nombreuses hémorragies séreuses, hyperplasie lymphadénoïde de la rate et des glandes lymphatiques, moelle dyaphysaire rouge en métaplasie lymphadénoïde et riche en myéloblastes.

Obs. 70. — Hayem et Bensaude (1903).

Femme, 60 ans, ayant eu plusieurs fausses couches et une choroïdite syphilitique.

Durée. — 3 mois.

Symptômes. — Début au 1er mai par fatigue, lassitude extrême, insomnie, préoccupations et crainte de la mort.

29 *juin.* — Diarrhée et fluxion dentaire sans cause.

15 *juillet.* — Pétéchies et ecchymoses aux cuisses et aux jambes, fièvre, puis épistaxis, gencives saignantes, teint mat, pâleur.

26. — Hématuries.

28. — Epistaxis, bouche sanguinolente.

Les hématomes se répètent jusqu'à la mort, le 2 août, en proie à une violente angoisse

Sang. — Coloration rose plutôt que rouge, piles courtes, pas d'hématoblastes. Après une demi-heure, réticulum fibrineux très faible (n° 3 de la classification de Hayem). Il y a un globule blanc pour 25 globules rouges. Globules rouges pâles, inégaux, irréguliers. Quelques hématies nucléées. Coagulation en 10 minutes, caillot non rétractile.

Mononucléaires clairs	78
» opaques (lymphocytes d'Ehrlich)	15
Polynucléaires	6
Eosinophiles	1
Mastzelle	0
Myélocytes	0

Obs. 71. — Barié et Salmon (1903).

Homme de 35 ans. Pas d'antécédents.

Durée. — Sept à huit semaines.

Symptômes. — Pâleur extrême, fatigue, trouble de la vue, épistaxis, diarrhée et oppression, œdème des membres inférieurs. Rate énorme, 22 centimètres sur le grand diamètre, gros foie, dépasse les côtes de 8 centimètres, dur et douloureux, pas d'adénopathie, purpura. Il se déve-

loppe en trois jours un énorme hématome au-dessous de l'angle inférieur de l'omoplate à droite contenant 1 litre 300 de sang ; opéré, il récidive aussitôt.

Sang. — Hématies, 1.343.000.
Leucocytes, 670.000.

Les leucocytes sont décrits sans donner de pourcentage.

a) Globules volumineux, entourés d'un cercle clair, entièrement colorés par l'hématoxyline.

b) Globules géants dont le noyau très volumineux est fortement coloré par l'hématoxyline.

c et *d*) Globules à noyaux contournés de forme variable.

e) Globules de très petites dimensions avec des figures de karyokinèse.

Cette observation est peu précise, elle date de 1895 et a été rappelée à la *Société médicale des hôpitaux* à propos d'une communication de Hayem.

Obs. 72. — Parkes Weber, 1903.

Homme de 49 ans. Bonne santé habituelle, sa femme a eu 12 grossesses dont 4 fausses couches, 4 enfants sont morts.

Durée. — Huit semaines.

Symptômes. — Grande anémie, pâleur, purpura généralisé, douleurs du cou, de la tête et des reins, amaigrissement. Gencives enflées. Amygdales volumineuses, luette œdémateuse ; sur la joue gauche petite tumeur sous-muqueuse datant de huit jours ; langue chargée, intelligence conservée. Dyspnée, poumons, râles de bronchite. Cœur, souffle systolique à la pointe. Les ganglions cervicaux axillaires, inguinaux augmentés.

Rate grosse, dépasse les côtes de trois travers de doigt. Foie augmenté, pas d'ascite œdème des pieds. Réflexes normaux, léger clonus du pied. Pupilles larges, réagissant bien. Sensibilité normale.

Urines acides, un peu albumineuses.

T. 37°8-38°2. Pouls 114.

Sang. — N'a été étudié qu'après la mort.

Leucocytes très augmentés de nombre.

Petits lymphocytes	36,4
Grands lymphocytes	56,3
Polynucléaires	0,2
Eosinophiles	1,1
Myélocytes	2,4
Myélocytes éosinophiles	3,6

Autopsie. — Suffusions sanglantes sous le péricarde viscéral, poumons œdémateux, à droite vieille adhérence. Rate grosse, 743 grammes, consistance et couleur d'un pudding au chocolat. Foie 2.743 grammes.

Ganglions mésentériques augmentés. Moelle diaphysaire rouge par nodules non confluents.

Histologie. — La moelle osseuse a perdu son apparence graisseuse

infiltrée de cellules mononucléaires non granuleuses de même ordre que les cellules du sang. Myélocytes. Rate,mêmes cellules que dans la moelle. On retrouve les mêmes cellules dans les ganglions, mais pas de myélocytes. Foie, infiltration des mêmes cellules, intertrabéculaires.

Obs. 73. — Gilbert et Weil (deuxième mémoire, 1904).

Femme de 25 ans, pas d'antécédents.

Durée. — Onze jours.

Symptômes. — Début en pleine santé par un violent mal de gorge, état général atteint, fatigue, abattement, anorexie, dysphagie. Amygdales grosses recouvertes de fausses membranes grisâtres. Ganglions cervicaux tuméfiés, surtout angulo-maxillaires. Hémorragies gingivales, gutturales et nasales, gencives tuméfiées blanchâtres, pâleur et fatigue extrêmes, purpura.

Mort au 11e jour.

Sang. — Hématies	3.200.000
Leucocytes	92.500
Hémoglobine	48 0/0
Grands mononucléaires	93,75
Mononucléaires	2,50
Polynucléaires	1,
Eosinophiles	1,
Mononucléaires éosinophiles	0,75

Quelques hématies nucléées, normoblastes.

Obs. 74. — Janselme et P. Emile Weil (1904).

Il s'agit d'un garçon de 9 ans qui entra à l'hôpital Hérold le 16 novembre 1902.

Les antécédents pathologiques de cet enfant se bornaient à deux bronchites, peu graves, à l'âge de 2 et 3 ans, et à une attaque de croup, soignée, il y a 4 ans, à l'hôpital Trousseau.

Depuis, sa santé avait été bonne, et, jusque dans ces derniers temps, elle n'avait nullement laissé à désirer.

7 novembre. — A l'école, l'enfant reçoit, en jouant avec un camarade, un léger coup de pied, qui détermine une ecchymose, occupant toute la région inguinale droite, et dont l'intensité semble peu en rapport avec celle du traumatisme subi.

En insistant davantage, pour retrouver antérieurement quelques malaises, plus ou moins marqués, on apprend que l'appétit avait diminué, que quelques saignements de nez très légers s'étaient produits, et que la voix était enrouée depuis quelques jours ; mais on ne peut faire remonter ces troubles au delà du début du mois.

Le 8, survient une importante épistaxis, qui se prolonge plusieurs heures, et qui réapparaît le 10.

Dès lors, l'enfant est abattu, somnolent ; il se plaint de la gorge, éprouve de la difficulté à avaler ; en même temps, il tousse et présente de la gêne respiratoire. Sa mère, pensant que l'enfant fait une seconde diphtérie, l'amène à l'hôpital le plus proche, et obtient qu'on lui pratique une injection de sérum antidiphtérique, le 14 novembre.

Cette injection, loin d'améliorer la situation, semble l'aggraver. Aussi l'enfant est-il amené à l'hôpital Hérold le 16 novembre.

A son entrée, on se trouve en présence d'un enfant de taille normale, dont la face et les téguments sont particulièrement pâles. Cette pâleur est celle des grandes anémies, mais le teint est, en outre, jaunâtre, comme dans certaines infections. L'enfant est abattu, reste demi-couché dans son lit, légèrement dyspnéique.

En le découvrant, on constate : d'abord, une énorme suffusion sanguine, qui occupe non seulement la peau, mais le tissu cellulaire dans la région inguinale droite, et qui aurait été produite par le coup de pied ; — en outre, à quelques centimètres de l'ombilic, existe à gauche, au point où fut pratiquée l'injection de sérum de Roux, une masse arrondie, indurée, grosse comme une noix. Il s'agit là probablement d'un hématome profond, car la piqûre fut suivie d'une hémorragie assez prolongée.

Sur les bras, sur les mains, aux membres inférieurs, on trouve les traces d'ecchymoses, les unes plus étendues, les autres moins larges, survenues à la suite de chocs légers, ou même spontanément.

L'examen de la gorge permet de constater sur les amygdales, de volume normal, un exsudat blanchâtre, pseudo-membraneux, mais qui ne semble pas diphtérique. La voix est complètement éteinte. Au cou, dans la région sous-maxillaire, existent quelques ganglions, gros comme des noisettes.

Les ganglions inguinaux sont également augmentés de nombre et de volume.

La rate déborde nettement le rebord des fausses côtes à la percussion, mais l'existence de l'hématome en rend la palpation difficile. Il en est de même pour le foie.

Urines assez denses, sans albumine, avec dépôts uratiques. Température 38°2.

17 et 18. — L'état reste sensiblement le même ; la température monte à 40°, puis oscille autour de 39° ; l'enfant se plaint d'une sensation continuelle de froid.

De nouvelles hémorragies cutanées se sont réalisées, légères à la face et au cou, plus abondantes à la partie antérieure du thorax et aux membres. Elles ne font pas saillie, ne disparaissent pas à la pression ; leurs dimensions varient de celles d'une lentille à celles d'un grain de chènevis.

Sur les bords et la pointe de la langue, on voit des bulles noires, ressemblant à des grains de cassis ; ce sont de petits extravasats sanguins.

Un suintement sanguinolent se produit au niveau des gencives, du pharynx, répandant une odeur fétide, malgré des lavages répétés.

Des épistaxis ont lieu à plusieurs reprises peu abondantes.

L'enfant vomit des matières noirâtres, qui proviennent soit de gastrorrhagies, soit de la déglutition du sang nasal. De même, on trouve du sang dans les selles, qui pourtant ne sont pas d'ordinaire mélœniques.

Pas d'hématurie.

Température 39-40°. Pouls 140. Les deux temps des battements cardiaques tendent à s'égaliser.

19. — Nouveaux vomissements et selles sanglantes

Pâleur excessive. Voix toujours éteinte. Gorge noirâtre. Température 39°.

20. — Etat stationnaire. Température 39°.

21. — Les ganglions et la rate ont notablement diminué de volume, les ganglions semblent presque normaux.

Le malade est agité, a du délire de parole et d'action ; il essaye de se lever.

Urines non sanglantes, sans albumine. Température 40°.

22. — Le malade tombe dans un état de profonde dépression et de stupeur, touchant presque au coma. Gencives suintantes, haleine fétide.

Pouls petit, filiforme. Température 38°8-37°.

Facies grippé, d'aspect péritonéal.

Dans la nuit, le délire reparaît, très intense.

23. — Le malade s'éteint peu à peu, au matin. Température 37°.

Examen du sang. — Le 19 novembre, à la piqûre, le sang s'écoule facilement ; il est rosé, le sérum semble se séparer des hématies. L'écoulement se poursuit longtemps, sans que la coagulation spontanée ait tendance à se produire. La compression a raison cependant de l'hémorragie, en quelques minutes.

In vitro, le sang recueilli se coagule au bout de trois minutes. Placé dans un endroit frais, il ne se fait aucune rétraction de caillot ; pas trace de sérum au bout de vingt-quatre heures, ni au bout de trois jours.

Globules rouges	1.453.000
Hémoglobine (Gowers)	0,26
Globules blancs	4.400

L'examen des lames de sang, fixé et coloré suivant les diverses méthodes habituelles, permet de constater :

1° Les globules rouges ne sont pas altérés ; le sang est celui d'une anémie aiguë, et non d'une anémie chronique ; pas de déformations ni d'altérations globulaires. Quelques rares globules de grande taille, pas de globules nains. On trouve environ une hématie nucléée de type normoblastique pour cent globules blancs.

2° Le pourcentage des leucocytes donne les proportions suivantes :

Polynucléaires	22
Mononucléaires	58,5
Grands mononucléaires	15
Plasmazellen	4
Polynucléaires basophiles	0,5

Eosinophiles 0
Mononucléaires granuleux. 0

Il existe quelques hémomacrophages géants parmi les grands mononucléaires. Pas de globulins.

L'examen de la coagulation *in vitro* a donné à deux reprises les mêmes résultats.

Autopsie. — A l'incision de l'abdomen, on trouve un hématome considérable dans le tissu cellulaire sous-cutané au-dessus de l'aponévrose du muscle grand droit, du côté gauche.

Le *foie* (850 grammes) déborde les fausses côtes de deux travers de doigts. Il est rouge-brun, et sur le fond brunâtre du parenchyme, tranchent de petites suffusions rougeâtres, surtout au niveau du lobe carré.

La *rate*, volumineuse, développée dans le sens horizontal, pèse 160 grammes. Son extrémité postérieure touche la colonne vertébrale. Sa capsule n'est pas épaissie. L'organe est de consistance ferme et de coloration violacée, sombre, avec quelques points blanchâtres à la surface.

Les *capsules surrénales* n'offrent macroscopiquement rien de particulier.

Les *reins* sont couverts sur leur surface extérieure de suffusions sanguines, qui tranchent sur le fond pâle, de couleur café au lait clair, du rein. Pas de suffusions sanguines dans les calices.

Sous le *péritoine*, entre les feuillets mésentériques, on trouve de nombreuses petites hémorragies.

Les *ganglions mésentériques* sont volumineux, mous et de couleur rougeâtre.

Dans les *poumons*, dont les bases adhèrent aux côtes par quelques fausses membranes fibrineuses récentes, on constate quelques noyaux d'apoplexie et des suffusions sanguines sous pleurales. Pas de tubercules pulmonaires, mais un ganglion caséeux au niveau du hile du côté droit.

Au niveau du *cœur*, on trouve de petites hémorragies sous le feuillet viscéral du péricarde, sous l'endocarde de l'oreillette droite, à la base de la valvule mitrale, au niveau de la grande valve tricuspidienne enfin. Pas de lésions macroscopiques du myocarde ; pas d'endocardite.

Le *cerveau* présente à sa surface et sur les coupes un piqueté hémorragique.

Le *thymus* persiste ; il est rosé et pèse 4 gr. 50.

Les *ganglions axillaires*, noyés dans le tissu cellulo-graisseux, sont roses, mous, groupés en amas volumineux. Chacun d'eux est gros environ comme un haricot.

La *moelle* des os est, dans les os longs, d'un rouge vif.

L'*examen microscopique* des organes nous a donné les résultats suivants :

La *rate* présente sa texture normale ; la capsule est légèrement épaissie, la pulpe congestionnée sans lésions vasculaires ; mais il y a une hypertrophie considérable des corpuscules de Malpighi, qui s'essaiment dans la pulpe. On y constate une hyperplasie des éléments lymphoïdes, portant surtout sur les lymphocytes, petits et moyens, et les plasmazellen.

Dans la pulpe, on trouve un épaississement du stroma conjonctif, une congestion notable n'allant pas jusqu'à l'hémorragie. Outre les mononucléaires lymphatiques, très prédominants, on constate de nombreux mononucléaires basophiles non granuleux, et de rares myélocytes neutrophiles et éosinophiles ; pas de polynucléaires. Macrophagie intense. Les hématies nucléées sont abondantes, surtout de type normoblastique ; leur noyau est au repos ou en kariokinèse, normale ou anormale. Même à un petit grossissement, on décèle dans et hors les vaisseaux pulpaires, de gros thrombi microbiens que les frottis permettent de caractériser comme formés par des amas de streptocoques.

La *moelle des os* du fémur semble à la coupe former un tissu plein. Congestion minime. Réticulum peu épais. Les cellules sont par places des lymphocytes, des plasmazellen, et par places, en aussi grand nombre, des mononucléaires basophiles non granuleux. Les mononucléaires neutrophiles sont plus rares, les mononucléaires éosinophiles exceptionnels. Pas de mastzellen. Les mégacaryoblastes sont normaux. Les normoblastes sont réunis en gros îlots. Les lésions cellulaires sont marquées. Gros foyers bactériens.

En somme, infiltration lymphatique intense avec réaction myéloïde.

Les *ganglions mésentériques* présentent une architecture normale ; leur capsule est légèrement épaissie. Les follicules hypertrophiés ont envahi la substance corticale. Ils sont formés de lymphocytes petits et moyens, et de plasmazellen. On ne constate pas de réaction myéloïde sur les coupes, et, sur les frottis, on ne trouve que d'exceptionnels mononucléaires granuleux ou des hématies nucléées. Pas de thromboses bactériennes, mais streptocoques sur les frottis.

Le *thymus* présente une architecture à peu près normale. Sur les frottis, les formes cellulaires sont analogues à celles de la rate ; peut-être un peu moins d'hématies nucléées. Grande quantité de streptocoques.

L'*intestin* n'offre rien de notable à signaler du côté des follicules clos et des plaques de Peyer, qui semblent normaux.

Le *foie* a conservé sa structure ; pas d'épaississement capsulaire. Légère sclérose de la veine porte ; infiltration des espaces portes par des lymphomes plus ou moins considérables. Le lobule est intact, avec une surcharge graisseuse des cellules périphériques. En un point , nécrose cellulaire d'un lobule, envahi par un gros thrombus bactérien. Les lymphomes sont formés par un réticulum assez net, rempli par des lymphocytes.

Obs. 75. — Hirtz, Delamare et Génevrier (1904).

Afficheur, 57 ans, alcoolique, sans autre antécédent.

Durée. — 6 semaines.

Symptômes. — Début par fatigue extrême sans cause, ni douleur ni inquiétude, depuis un mois.

18 *mai.* — Pâleur jaunâtre, petites taches purpuriques. Ganglions axillaires, inguinaux, hypertrophiés, mobiles, élastiques, indolores ; les gan-

glions cervicaux sont moins volumineux, les amygdales et les amas lymphoïdes du pharynx ne semblent pas modifiés. Les poumons, le cœur paraissent sains. L'abdomen contient un peu de liquide, mais on ne remarque pas de circulation collatérale. Le foie est gros, il déborde de 4 centimètres les fausses côtes, son bord inférieur accessible à la palpation est arrondi et ne semble pas induré. La rate est très grosse et légèrement douloureuse à la palpation.

21. — La température monte, légère épistaxis, nouveau purpura.

25. — Haleine fétide, gencives gonflées et saignantes, anorexie, selles diarrhéiques et sanglantes.

29. — Somnolence et oppression, lèvres fuligineuses, gencives gonflées, sanglantes, langue rôtie.

30. — Mort dans le coma.

Température à type inverse.

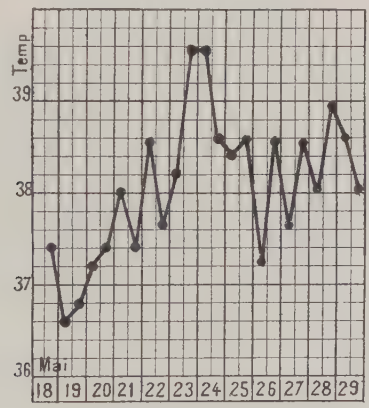

Fig. 5.

		18 mai	23 mai	29 mai
Sang. —	Hématies.	4.450.000	4.030.000	
	Leucocytes		10.470	
	Polynucléaires neutrophiles.	62	51	35
	Grands mononucléaires . .	15	19	26
	Lymphocytes	23	30	39

Autopsie. — Ganglions médiastinaux très volumineux mais très distincts les uns des autres.

Rate : 950 grammes.

Moelle osseuse humérale rouge, peu grasse.

Foie : 2.950 grammes.

Abdomen. — 2 litres d'ascite hémorragique.

Histologie. — Ganglions présentant la structure d'organes embryonnaires, les coupes forment une nappe homogène de tissu réticulé riche en

petites cellules à noyaux arrondis et hyperchromatiques : presque tous lymphocytes, quelques cellules géantes à noyau bourgeonnant, pas de cellules granuleuses ; kariokinèses nombreuses, très nombreuses, tingibles Korper.

Rate. — Corpuscules de Malpighi rares, surtout macrocytes et lymphocytes.

Moelle osseuse. — Presque pas de graisse, lymphocytes et macrocytes non granuleux y abondent, quelques rares cellules géantes.

Foie. — Des îlots de cellules embryonnaires réunissent entre eux les espaces portes et isolent des nodules de parenchyme hépatique ; presque toutes les cellules hépatiques sont chargées de pigment vert.

Obs. 76. — Gordinier (1904).

Homme de 56 ans, pas d'antécédents.

Durée. — 3 mois.

Symptômes. — Pâleur des téguments et des muqueuses, grande faiblesse, ulcération superficielle de la pointe de la langue. Poumons, signes d'emphysème. Cœur. Pouls 120-140. Léger souffle systolique. Foie. Matité sur la ligne mamelonnaire s'étend de la 6e côte jusqu'à 3 centimètres au-dessous du bord libre. Rate, la matité va du 8e espace et s'étend sur 11 centimètres dans la ligne axillaire. Un ganglion dans le triangle sus-claviculaire gauche et quelques ganglions inguinaux. Urines, traces d'albumine.

Sang. — Fluide, se coagule lentement, teinte opalescente.

Hémoglobine (Talqouist)	0,28
Hématies	1.500.000
Leucocytes	260.000
Myélocytes neutrophiles	61,4
» éosinophiles	4,1
Types de transition	1,8
Polynucléaires éosinophiles	2
» neutrophiles	5,8
Grands mononucléaires	24,4
Petits mononucléaires	22
Mastzelle	3

Quelques types de mitoses.

Obs. 77. — Loeper, in thèse Delacroix (1904).

Homme de 22 ans.

Durée. — 1 mois.

Symptômes. — Pâleur accentuée, asthénie, amygdalite droite, ganglions sous-maxillaires droits non douloureux. Purpura, épistaxis, très légère hématurie.

Dysurie. — Le toucher révèle une prostate volumineuse. Quelques râles

congestifs et frottements étendus aux deux poumons en arrière. Rate volumineuse, le foie dépasse les fausses côtes d'un travers de doigt.

Température, 38°8-39°5.

Sang. — Leucocytes 50.000
Lymphocytes. 92 0/0
Autopsie. — Rate . . . . . 300 grammes
Foie . . . . . 2.400 »

Plèvre piqueté hémorragique, poumon œdématié.

Rein pâle, ecchymotique.

La moelle osseuse ne contient que des lymphocytes et de très rares hématies nucléées, la rate et les ganglions sont absolument bouleversés par la prolifération lymphoïde.

Nodules lymphoïdes au niveau de la prostate.

Obs. 78. — Loeper, in thèse Delacroix (1904).

Jeune fille, 16 ans 1/2.

Durée. — 3 mois.

Symptômes. — Fatigue intense datant de deux mois, céphalalgie violente et continue, légère adénite cervicale et parotidienne au début, puis l'adénite cervicale augmente, adénite inguinale ; entre à l'hôpital pour épistaxis nécessitant le tamponnement, l'épistaxis se renouvelle les jours suivants, s'accompagne d'hémorragie gingivale et sous-conjonctivale.

Au 15 *février.* — La face est déformée, pâle, élargie à sa base par l'adénopathie, les ganglions sont durs, non douloureux, du volume d'une noisette, mobilisables, sous-maxillaires et carotidiens, deux petits à la nuque. Nombreux ganglions axillaires, inguinaux, poplités. La percussion ne décèle pas de ganglions trachéobronchiques. Matité splénique appréciable, le foie n'est pas volumineux. Nombreuses taches purpuriques sur le tronc et l'abdomen. L'amygdale droite est grosse, la bouche sèche, l'haleine fétide, les lèvres recouvertes de sang desséché. Mœlena. Eréthisme cardiaque, souffles anémiques à la base et au niveau des veines du cou.

Urines 1.200 centimètres cubes, contenant 2,10 d'acide urique par 24 heures.

Sang. — 15 — Hématies. 1.200.000
Leucocytes. 110.000
Polynucléaires. 2
Mononucléaires 1
Lymphocytes 97
Hématies nucléées . . . . . 1 à 2 0/0

25. — La malade a depuis le 21 février un érysipèle de la face.
Hématies. 1 500.000
Leucocytes 198.000
Polynucléaires 42
Mononucléaires neutrophiles 6

Lymphocytes	52
Hématies nucléées	14 à 18
4 mars. — (6 jours avant la mort).	
Hématies	2.100.000
Leucocytes	18.800
Hémoglobine	7
Polynucléaires neutrophiles	55
Myélocytes neutrophiles	9
Myélocytes basophiles	2
Plasmazelle	3
Lymphocytes	31
Hématies nucléées	21

Autopsie. — Foie 3 kil. 200. Rate 480 grammes, follicules très saillants. Le thymus est appréciable, mais rouge, dans une masse ganglionnaire prépéricardique, quelques taches ecchymotiques sous-pleurales et interlobulaires.

Histologie. — *Ganglions.* — L'architecture en est bouleversée, les follicules et les centres germinatifs ont disparu, les éléments cellulaires (lymphocytes de petit et moyen volume) sont uniformément répartis. Il n'existe qu'un très petit nombre d'hématies, on voit des macrophages, un peu de pigment ferrugineux, quelques hématies nucléées et quelques éosinophiles. A la périphérie le ganglion contient quelques vaisseaux dilatés et remplis d'éléments différents qui appartiennent au groupe des polynucléaires neutrophiles.

Rate. — Sur les coupes il est difficile de retrouver la disposition habituelle du tissu splénique ; on y trouve des lymphocytes, des globules rouges des hématies nucléées et de rares polynucléaires, des macrophages et un assez grand nombre d'éosinophiles.

Foie. — A un faible grossissement apparaît dissocié par des traînées de petites cellules qui s'unissent entre les trabécules. En certains endroits ces traînées s'élargissent formant des amas surtout dans le voisinage des espaces portes ; ils sont formés de lymphocytes, on y voit aussi quelques rares polynucléaires, des hématies nucléées et un assez grand nombre d'éosinophiles.

Moelle osseuse. — En frottis et en coupe on retrouve les mêmes éléments que dans les ganglions. Les lymphocytes dominent la moelle ayant subi la transformation lymphoïde. Mais on retrouve des myélocytes, des polynucléaires et d'assez abondantes hématies nucléées.

Ovaire. — Deux petits lymphomes.

Pancréas, thyroïde, surrénales, traînées lymphoïdes.

Obs. 79. — Bensaude et Rivet (1904).

Homme, 31 ans, pas d'antécédents.

Durée. — 4 mois.

Symptômes. — Début par diarrhée, 5 à 6 selles par jour, glaireuses, la

dernière sanglante. Hémorragies buccales, gingivales, abondantes surtout la nuit. Hémorragies anales, léger prolapsus. Téguments pâles, exsangues, taches purpuriques surtout aux membres. Grosse amygdalite. Foie gros, lisse, régulier, non douloureux. Rate grosse appréciable à la palpation. Ganglions lymphatiques appréciables, durs, lisses, non douloureux. Légère rémission puis reprise par grosse hémorragie gingivale ; mort dans l'adynamie.

	21 *juin*	31 *juillet*
Sang. — Hématies	1.100.500	744.000
Leucocytes	21.700	135.780
Mononucléaires	80	94,7
Lymphocytes	12	3,1
Polynucléaires	6	1,3
Eosinophiles		0,14
Myélocytes acidophiles		0,3
Hématies nucléées	2	0,3

Histologie. — *Foie.* — Il est le siège d'une infiltration lymphocytique considérable, dont le maximum occupe les espaces portes et la périphérie du lobule.

Estomac. — Mêmes formations lymphomateuses entre et sous les glandes gastriques.

Rate. — Corpuscules de Malpighi plutôt petits, formés par les mononucléaires du type circulant dans le sang. Pulpe très congestionnée avec les mêmes éléments, pas de polynucléaires, pas d'éosinophiles ni d'hématies nucléées.

Ganglions très modifiés dans leur architecture. La moelle osseuse n'a pas été étudiée.

Obs. 80. — Leclerc (1904).

Jeune fille, 17 ans.

Durée. — Trois mois.

Symptômes. — En août tuméfaction parotidienne et sous-maxillaire, ganglions un peu partout, fièvre ; en octobre, foie gros, rate hypertrophiée, légère hémorragie intestinale ; en novembre, les gencives saignent facilement. Œdème des cuisses et des grandes lèvres, ecchymoses multiples.

T. 39°-40°.

Sang. — Un leucocyte pour deux hématies.

Mononucléaires	96 0/0
Polynucléaires	3 0/0

Pas d'éosinophilie, aucun myélocyte.

Obs. 81. — Aguinet et Ribadeau-Dumas (1905).

Homme, 22 ans.

Durée. — Deux mois.

Symptômes. — 15 *juin.* — Début par œdème des jambes, puis hématuries

Albumine abondante. Un litre d'urine par jour, 7,80 d'albumine ; puis céphalée, nausées et diarrhée. Le diagnostic porté à ce moment est néphrite aiguë.

Un mois, après stomatite ulcéro-membraneuse ; gencives ulcérées saignantes ; amygdales grosses, lèvres fuligineuses érodées, tuméfaction des ganglions aux aines et au cou, rate un peu grosse.

29 *juillet.* — Eruption constituée par des papules très saillantes aux mains et à la face, à peine perceptibles sur le reste du corps, rouge sombre s'effaçant à la pression et extrêmement prurigineuses. Une poussée fébrile accompagne cette éruption, les urines deviennent rares. T. 39°.

1er *août.* — L'éruption diminue, les éléments papuleux s'affaissent, deviennent jaunâtres et se couvrent de taches pupuriques. T. 37°5.

4. — Nouvelle poussée fébrile, les éléments papuleux se rident, deviennent confluents et forment de grands placards qui tendent à envahir les membres, le tronc et la face.

A l'extrémité des doigts et des orteils, à la région lombaire apparaissent des taches purpuriques, lie de vin. Peu à peu l'éruption se généralise et devient à peu près uniforme.

La peau du cuir chevelu et de la face est épaissie, sèche, desquamante. Aux bras, aux aisselles, elle est de même épaissie, dure, rouge, couverte par places de fines vésicules suintantes, de squames en d'autres. Les sillons cutanés sont exagérés, la peau est difficile à plisser, ses plis sont très épais les caractères sont plus accentués du côté de la flexion du bras que du côté de l'extension.

Au tronc l'éruption a des caractères bien dessinés : les plis de l'aine sont normaux, mais sur l'abdomen on trouve des placards rouges épais sans délimitation, nette et même par places quelques nodosités faisant corps avec le derme.

Du côté des membres inférieurs, l'éruption se présente comme aux membres supérieurs. La peau des bourses est suintante, épaisse ; la verge en état d'érection permanente. Tout le corps est le siège d'un prurit persistant et de violentes démangeaisons ; aussi trouve-t-on de nombreuses lésions de grattage avec ecchymoses concomitantes.

Les ganglions sont gros et volumineux. Au niveau du cou et de la nuque ils forment une saillie atteignant en certains points le volume d'un œuf de poule. Les ganglions axillaires inguinaux poplités épitrochiéens sont également pris, mais ne sont pas aussi tuméfiés que ceux du cou.

Le pôle inférieur de la rate est perceptible à la main, la matité splénique atteint 13 centimètres de hauteur.

Les amygdales sont grosses, ravinées.

La langue, le voile du palais, la face interne des joues présentent de nombreuses saillies blanchâtres qui ne sont peut-être que les vestiges des ulcérations précédemment observées

Peu à peu l'état du malade s'aggrave. Il est pris de vomissements, de diarrhée et d'oppression.

Aux mains, aux pieds naissent de grandes phlyctènes sanguinolentes, le prépuce s'ulcère, les bourses se sphacèlent, le dos est peu à peu envahi par de larges placards purpuriques.

Une eschare sacrée se produit et s'étend rapidement. Le malade meurt dans une crise dyspnéique, le 13 août, moins de deux mois après la néphrite du début.

Sang. —	Hématies	3.000.000
	Leucocytes	155.000
	Lymphocytes	41
	Grands mononucléaires	16
	Polynucléaires neutrophiles	32
	Eosinophiles	11

Une hématie nucléée pour 100 leucocytes. Coagulation normale, caillot rétractile.

Obs. 82. — Patoir et Dehon (1905).

Femme, 43 ans.

Durée. — 6 semaines.

Symptômes. — Courbature, rougeur diffuse de la gorge et de la bouche, hypertrophie des amygdales, dysphagie très marquée, ganglions cervicaux hypertrophiés, puis décollement des gencives et hémorragie gingivale, l'asthénie va en augmentant, épistaxis abondante, les règles prennent l'aspect d'une véritable métrorragie. La malade est exsangue, mais non amaigrie.

Foie. — Dépasse les fausses côtes de 3 travers de doigt, douloureux.

Rate. — Hypertrophiée, non perceptible à la palpation.

Poumon. — Rien à l'auscultation, mais dyspnée d'effort.

Cœur. — Souffles à tous les orifices et bruit de diable aux vaisseaux du cou. Tous les ganglions sont hypertrophiés. Etat psychique excellent.

T. 38°5.

Urines. —	Volume	750 cc.
	Acide urique et corps xanthiques	1,17
	Chlorures	3,44
	Acide phosphorique	2,41
	Albumine	0,29
Sang. —	Hématies	1.119.000
	Leucocytes	108.033
	Valeur globulaire	0,66
	Mononucléaires	98
	Polynucléaires	2
	Eosinophiles	4

Les auteurs ajoutent :

« Il nous a été impossible de classer les mononucléaires en grands et petits, car il y en avait de toutes tailles intermédiaires à ces deux variétés. On rencontrait une grande variété de figures karyokinétiques et beaucoup

de grands mononucléaires à protoplasma fortement basophile appelés aussi globulins ou Mastzelle. Pas de myélocytes. Nous n'avons pas noté l'existence d'hématies nucléées, une poïkylocytose et une anysocytose marquées existaient. »

Obs. 83. — Mattirolo (1905).

Garçon, 9 ans, pas d'antécédents.

Symptômes. — Douleurs abdominales, faiblesse générale, anorexie, hémorragies buccales, fièvre, anémie rapide et progressive. Amygdales volumineuses avec points gangréneux. Cœur, foie et rate normaux. Ganglions inguinaux, axillaires, cervicaux, petits, durs, libres. Pression du tibia douloureuse.

Température, 38°5-39°.

Sang. — Hématies	900.000
Leucocytes	76.000
Hémoglobine	20
Valeur globulaire	1,10
Polynucléaires neutrophiles	32
» éosinophiles	1
Myélocytes neutrophiles	12
» éosinophiles	0,5
Grands lymphocytes	27
Petits »	22
Mastzelle	1
Formes de passage	4

Normoblastes et mégaloblastes très nombreux.

Autopsie. — Grande quantité d'ecchymoses séreuses, hyperplasie de toutes les glandes lymphatiques, des plaques de Peyer, des follicules clos, rate légèrement augmentée, moelle diaphysaire rouge sombre.

Histologie. — Dégénération mégaloblastique médullaire des plus nettes. La moelle contient de grands lymphocytes, des myélocytes neutrophiles. La rate contient beaucoup d'éléments nucléaires non granuleux, normo et mégaloblastes, myélocytes.

Obs. 84. — Stevens (1905).

Garçon, 17 ans.

Antécédents. — Nuls, une fracture de cuisse six mois avant, a guéri parfaitement.

Durée. — 3 semaines.

Symptômes. — Faiblesse générale, léger mal de tête, tristesse, céphalée, pâleur marquée, anorexie, priapisme douloureux, difficulté de la miction. Rate augmentée de volume, ganglions axillaires et inguinaux augmentés, taches purpuriques sur le tronc.

Température entre 37°7 et 39°4. Pouls 86. Respiration 26.

Sang. — Hématies 1.620.000
Leucocytes. 920.000

L'augmentation des leucocytes est presque entièrement due à des lymphocytes.

Songeant à une typhoïde, une séro-réaction faite au début est resté négative.

Obs. 85. — Schulze (1906).

Garçon, 13 ans.

Durée. — 8 jours.

Symptômes. — 8 jours avant son entrée à l'hôpital, a eu mal à la gorge et des ganglions cervicaux, on a fait à ce moment une injection de sérum antidiphtérique.

Quelques jours après, purpura. Température 38°, grande pâleur. Il arrive à pied à l'hôpital ; on voit sur tout le corps des vésicules sanguinolentes, la rate peut être sentie à la main, les gencives sont saignantes, rien au palais. Mort subite.

On fait le diagnostic clinique de maladie de Werlhof.

Sang. — Leucocytes : 560.000.

Il y a peu de lymphocytes, quelques mononucléaires éosinophiles, pas de polynucléaires. Presque tous les leucocytes sont de grands mononucléaires à noyau clair, à plusieurs nucléoles, non lobé, protoplasma non granuleux, quelques normoblastes.

Ces cellules sont différentes des grands mononucléaires d'Ehrlich.

Autopsie. — Foie gros, dépasse les côtes d'un travers de main, 200 centimètres cubes de liquide ascitique. Gros paquets ganglionnaires mésentériques variant du volume d'un haricot à celui d'un œuf de poule. L'appendice est augmenté. La rate arrive au bord des côtes. Pleurésie double légèrement hémorragique, nodules sous-pleuraux et sous-péricardiques hémorragiques.

Reins. — Poids 400 grammes. Nombreux ganglions sur le hile, pâles, écorce hémorragique et infarctus.

Intestin. — L'appareil lymphoïde n'est pas nettement augmenté, mais on voit de nombreux nodules, au niveau de la muqueuse, sans que l'on puisse dire si c'est dans ou sous la muqueuse.

Moelle osseuse. — Jaune rouge.

Rate. — Pas très modifiée.

Histologie. — La moelle osseuse est infiltrée des mêmes cellules que celles que l'on rencontre dans le sang. Dans les grandes cellules, karyokynèses nettes. On voit facilement le passage de la moelle graisseuse à la moelle embryonnaire.

Ganglion. — Tout le parenchyme est infiltré des mêmes cellules. Tingibles Körper, cellules géantes et phagocytes.

Les amydales sont semblables aux ganglions.

Foie. — Infiltration périportale.

Peau. — Infiltration leucocytaire dans le corps pupillaire, au-dessous des vésicules. La vésicule située au-dessus est due à des infections secondaires.

Obs. 86. — Melland (1906).

Boucher, 24 ans.

Pas d'antécédents.

Durée. — 9 mois.

Symptômes. — A eu il y a six mois une amygdalite avec œdème de la luette à la suite desquels il s'est mal remis.

Hémorragie de la luette, des gencives et des narines. Lèvres exsangues, stomatite. Ganglions cervicaux augmentés et mous. Rate non augmentée. Rien aux poumons. Urines riches en acide urique. Pas d'albumine.

T. 100° Fahrenheit.

Sang. — Très liquide, coule facilement.

Hémoglobine	35 0/0
Hématies	1.900.000
Leucocytes	104.600
Polynucléaires neutrophiles	8
Lymphocytes petits	17
— grands	88
Myélocytes	2

Hématies nucléées 26,15 par millimètre cube, surtout normoblastes.

Autopsie. — Pas d'infiltration lymphoïde visible à l'œil nu.

Moelle osseuse rouge, des frottis ne montrant que des cellules lymphoïdes grandes ou petites où les grands lymphocytes prédominent.

Obs. 87. — Veszpremi (cas I, 1906).

Femme, 43 ans.

Durée. — 22 jours.

Symptômes. — Mal à la bouche depuis trois semaines, pris au début pour de la syphilis tertiaire, nez en selle, cloison détruite, voile du palais et luette montrant des cicatrices. La muqueuse buccale, les gencives sont injectées avec plaques de nécrose. Amygdale droite grosse recouverte de pus sphacélique. Purpura du cou, de la poitrine et du dos. Ganglions sous-maxillaires inguinaux axillaires augmentés. La rate dépasse les côtes. Urines albumineuses.

T. 37°6-39°5.

Sang. — Hémoglobine	5.96
Hématies	2.340.000
Leucocytes	500.000

Légère anysocytose et chromatophilie, quelques hématies granuleuses.

Grands mononucléaires	86,2
Petits mononucléaires	11,3
Polynucléaires neutrophiles	2,08
Myélocytes neutrophiles	0,2
Leucocytes éosinophiles	0,1
Hématies nucléées	0,1

Autopsie. — Plèvre droite injectée, dépolie, exsudat fibrineux. Les deux amygdales sont de la grosseur d'un œuf de pigeon. Rate, 470 grammes. Rein, un petit infractus. Foie, 1.670 grammes. Aspect muscade. Ulcération gangréneuse du vagin. Tous les ganglions, y compris les mésentériques, sont augmentés. La moelle osseuse reste grasse dans la plupart des os longs, et l'on y trouve des noyaux gris rouge, la moelle sternale est gris rouge.

Histologie. — *Moelle osseuse.* — Il y a un grand nombre de globules graisseux séparés par des travées contenant des cellules médullaires habituelles, mais surtout un grand nombre de grandes cellules à noyau clair rond ou ovale ou légèrement lobé.

Ganglions. — La structure est modifiée, on ne retrouve que peu de cellules lymphatiques, on trouve dans la substance médullaire un grand nombre de cellules décrites dans la moelle osseuse. Ces cellules occupent surtout le tissu réticulaire des voies lymphatiques, les parois des vaisseaux ; dans chaque ganglion on trouve des cellules médullaires à noyau géant.

Rate. — Offre le même aspect que les ganglions.

Amygdales. — Semblables aux ganglions.

Foie. — Infiltration de gros mononucléaires dans les espaces interlobulaires.

Intestin. — Augmentation des plaques de Peyer et des follicules clos.

Obs. 88. — Veszpremi (cas II, 1906).

Fillette, 2 ans.

Durée. — 14 jours.

Symptômes. — Début par mal à la gorge et aux gencives, celles-ci sont détachées, sanieuses, la muqueuse pharyngée est gonflée, l'amygdale gauche est gonflée, recouverte d'un exsudat diphtéroïde.

T. 37°9-39°2. P. 120-140.

Sang. — Etudié sur le cadavre, il montre un grand nombre de cellules mononucléées.

Autopsie. — Petites taches purpuriques, eschares de décubitus, hémorragies dans le centre ovale, plèvres hémorragiques, plaque gangréneuse sur l'amygdale droite gagnant la luette. Reins, piqueté hémorragique sous-capsulaire. Rate, 90 grammes. Foie, 500 grammes, pâle, jaune rouge, ganglions mésentériques augmentés, gros comme une noisette, trachéo-bronchiques de même. Le thymus est petit, gris blanc. La moelle osseuse est gris rouge avec des taches grises et jaunes.

Histologie. — Moelle osseuse. — Tandis que dans une partie on voit des globules rouges autour des globules graisseux, dans d'autres il y a une prolifération intense, siégeant surtout au niveau des capillaires et formée d'un réseau fibrineux dans lequel on trouve un grand nombre de cellules rondes avec un gros noyau rond ou légèrement lobé, les autres cellules sont rares.

Ganglions inguinaux, mésentériques, rétropéritonéaux : les petits lymphocytes sont très diminués, les nodules lymphoïdes manquent, un grand nombre de cellules de la moelle s'y rencontrent, beaucoup étaient en état de division indirecte, on trouve aussi quelques cellules géantes de la moelle.

Rate. — L'aspect est celui des ganglions. Les corpuscules sont très petits, pourvus de lymphocytes, les cellules les plus nombreuses sont les grandes cellules pâles à noyau unique rond, ovale ou en forme de biscuit.

Foie. — Les capillaires interlobulaires sont épais et remplis des mêmes cellules parmi lesquelles on trouve de nombreuses mitoses.

Reins. — Ils sont peu touchés, cependant on trouve les mêmes cellules et des formes de mitose au niveau des glomérules.

Cœur. — Petits foyers hémorragiques.

Le péricarde est infiltré de grandes cellules mononucléaires.

Obs. 89. — Veszpremi (cas III, 1906).

Femme, 25 ans.

Durée. — 23 jours.

Symptômes. — Début par des ganglions cervicaux datant de deux semaines, que l'on croit tuberculeux, elle entre pour cela à la clinique chirurgicale d'où on la passe en médecine à cause de la modification des symptômes.

Fièvre élevée, 39°5-40° 3, hémoptysies, rate augmentée, langue très chargée, aspect d'une grande réaction organique. Le diagnostic fut celui de typhoïde, la réaction de Widal fut plusieurs fois positive.

Sang. — Il n'y a pas d'examen.

Autopsie (3 heures après la mort). — Cadavre pâle, la chambre antérieure de l'œil droit est remplie de sang. Hémorragie de l'iris et de la conjonctive gauche. Petits foyers hémorragiques dans la substance blanche cérébrale. Les deux feuillets du péritoine, de la plèvre et du péricarde présentent de petites taches hémorragiques. Les poumons ont de petites hémorragies de la dimension d'une noix ou d'une noisette, les ganglions sont augmentés des deux côtés. Augmentation des plaques de Peyer et des follicules clos dans la dernière portion du grêle. Ganglions mésentériques augmentés.

Rate, 405 grammes, Foie, 1.940 grammes.

Histologie. — Rate. — Aspect totalement changé, follicules et pulpe méconnaissables, celle-ci contient presque une seule série de cellules ; grands mononucléaires clairs, cellules géantes de la moelle. Nulle part on ne trouve de bacilles de typhoïde.

Ganglions. — Mêmes changements que dans la rate, plus de follicules ni

de centres germinatifs, quelques lymphocytes, très nombreux grands lymphocytes à centre clair, cellules géantes de la moelle.

Foie. — Les capillaires sont remplis de ces mêmes cellules avec cellules géantes de la moelle et hématies nucléées.

Le diagnostic de typhoïde porté au début a été repoussé après l'autopsie.

Obs. 90. — Elfer (1906).

Femme, 40 ans.

Durée. — 3 mois.

Symptômes. — Pâleur, œdème des chevilles, pas de douleur des os à la pression, pas de ganglions, grosse augmentation du foie et de la rate. Pouls 100. Température 38°6-39°4.

Sang. — Hémoglobine	25 0/0
Hématies	1.240.000
Leucocytes	31.500
Polynucléaires neutrophiles	1,78
» éosinophiles	0,19
Myélocytes neutrophiles	0,19
» basophiles	0,19
Mononucléaires non granuleux	
» grands	68,45
» petits	16,8

Anysocytose, macro et microcytes, globules rouges nucléés, leucocytes non granuleux ayant de 2 à 3 fois la largeur d'un globule rouge.

Autopsie. — Rate, 680 grammes.

Plaques de Peyer et follicules clos augmentés. La partie inférieure des diaphyses montre un nodule jaune rouge.

Foie augmenté. Embolies pulmonaires, infarctus du poumon droit.

Histologie. — Poumons, alvéoles remplies de fibrine. Infiltration cellulaire des espaces interalvéolaires.

Foie. — Infiltration intralobulaire.

Rate. — La pulpe est riche, le follicule pauvre en cellules : grands et petits lymphocytes, hématies nucléées. Dans les grandes cellules, nombreuses mitoses. Des parois des vaisseaux viennent des formes métatiques de leucocytes.

Ganglions. — Capsule épaissie, structure modifiée, lacunes remplies de cellules dont les unes se colorent d'une façon intensive, les autres restent pâles.

Moelle osseuse. — Présentant par places des îlots de transformation myéloïde contenant à la fois des myélocytes et des cellules lymphoïdes grandes et petites.

Obs. 91. — Josserand et Laurent (1906).

Femme, 63 ans. Pas d'antécédents.

Durée. — Six semaines.

Symptômes. — A eu en janvier un phlegmon de la main.

Fatigue extrême, purpura au début de février, décoloration des muqueuses et de tout le tégument, éruption purpurique sur tout le corps. Cœur et poumons normaux, cependant dyspnée vive. Rate non perceptible mais matité augmentée. Foie volumineux descend jusqu'à l'ombilic. Ganglion de l'aisselle du côté seulement où a siégé le phlegmon.

Mort au 22 février.

Sang. —	Hématies	750.000
	Leucocytes	320.000
	Lymphocytes	88 0/0
	Grands mononucléaires	9
	Polynucléaires neutrophiles	3,9

Normoblastes 1 pour 200 globules rouges.

Autopsie. — Pannicule graisseux très développé. Foie 2 kil. 200. Rate 400 grammes, très altérée. Moelle osseuse rouge et diffluente. Nombreux ganglions prévertébraux rougeâtres de la dimension d'une noisette.

Obs. 92. — J. Auer (1906).

Homme, 21 ans, a eu, étant soldat, une amygdalite grave et une blennorragie.

Durée. — Trois mois.

Histoire de la maladie. — En mars 1902, amygdalite grave, le 18 avril forte épistaxis qui s'est répétée depuis.

Pâleur, mais pas d'émaciation, amygdales augmentées, la gauche offre une ulcération ; au palais, zones hémorragiques, purpura. Poumons sains ; cœur, murmure systolique à la base. Le foie n'est pas augmenté, la rate est palpable. Hématémèses. Hémorragie rétinienne. Mort par épistaxis profuse (plus d'un litre).

T. 38°3-38°6. Pouls 96.

Urines : trace d'albumine.

Sang. —	Hématies	3.000.000
	Leucocytes	135.000
	Hémoglobine	45
	Grands lymphocytes	92,01
	Petits lymphocytes	1,59
	Polynucléaires	5,22
	Eosinophiles	0
	Formes douteuses	2
	Hématies nucléées	2

La coagulation se fait en cinq minutes. Dans le sang frais les grands lymphocytes se montrent animés de mouvements amiboïdes.

Bactériologie. — La culture des amygdales a donné du streptocoque et du staphylocoque.

La culture du sang n'a rien donné.

Les frottis du sang montrent de petits bâtonnets colorables semblables à ceux décrits par Pappenheim et Hirschfeld.

Obs. 93. — Meyer et Heinecke.

Cuisinière, 44 ans, pas d'antécédents.

Durée. — Cinq semaines.

Symptômes. — Le début a duré 4 semaines, perte d'appétit, troubles de la respiration, enflure des gencives, purpura aux extrémités.

Pâleur, pas de ganglions, nombreuses hémorragies sous-épidermiques. Hémorragies le long des veines du fond de l'œil. Poumons et cœur normaux, le foie dépasse les fausses côtes, la rate donne une matité de 9 centimètres elle n'est pas palpable. Grosse hémorragie génitale, pas de tumeur utérine ou des annexes.

T. 38°. Pouls 100. Respiration 30.

Sang. — Hématies. 1.100.000
Leucocytes. 50.000

A côté de myélocytes neutrophiles, d'un certain nombre de lymphocytes très petits, on trouve un grand nombre de cellules de dimensions différentes très difficiles à différencier, elles paraissent (triacide) non granuleuses, à noyau lobé, quelques-unes semblent de grands mononucléaires d'Ehrlich ou des formes de passage. On trouve toutes les formes de passage avec les myélocytes. Les cellules forment 36 à 40 0/0 des leucocytes, il y a 5 0/0 d'hématies nucléées.

Autopsie. — Gros foie, grosse rate, moelle pyoïde. Hémorragies multiples : larynx, trachée sous-péricardiques. Néphrite parenchymateuse.

Histologie. — Moelle osseuse. — Sur frottis, on trouve des myélocytes et neutrophiles éosinophiles, beaucoup de cellules non granuleuses et du type lymphoïde. Sur coupe il n'y a presque plus de moelle grasse, de nombreuses hématies nucléées, pas de myéloblastes. Les grandes cellules non granuleuses présentent des formes de division nucléaire.

Rate. — Il n'y a plus de follicules, elle est très molle et du type myéloïde, il n'y a presque pas de cellules granuleuses.

Ganglions. — Transformation myéloïde.

Foie. — Pas de lymphomes, mais infiltration périacineuse.

Intestin, pas de modifications.

Obs. 94. — Meyer et Heinecke (d'après Butterfield).

Couturière, 42 ans.

Durée. — 6 semaines.

Symptômes. — Après un abcès dentaire, abattement, maux de tête, bourdonnement d'oreilles, pâleur extrême, purpura, hémorragies gingivales, des joues et des amygdales, épistaxis, hémorragie du fond de l'œil. Hyperplasie des ganglions, augmentatien de la rate.

Température 39°7.

Sang. — Hématies	1.795.000
Leucocytes	27.800
Hémoglobine	45 0/0
Grands mononucléaires non granuleux	67,4 0/0
Mononucléaires avec granulations bleues ou rouges (technique au May-Grünvald)	11,4
Myélocytes neutrophiles	6,3
Polynucléaires neutrophiles	2,9
Petits lymphocytes	11
Mononucléaires éosinophiles	0,3

Pour 500 leucocytes, un normoblaste.

Autopsie. — Augmentation de la rate et du foie.

Histologie. — Moelle osseuse aplastique.

Rate. — Fortement myéloïde, mononucléaires non granuleux myélocytes et plasmazelle.

Ganglions. — Transformation myéloïde.

Obs. 95. — Meyer et Heinecke (1906).

Homme vigoureux, 26 ans.

Symptômes.— Epistaxis violente.On constate à l'hôpital : ganglions volumineux, foie augmenté, rate 14 centimètres de large. Fièvre. Evolution rappelant les infections graves.

Sang. — Hématies	3.400.000	
Leucocytes	172.500	
Hémoglobine	67	
		Chiffre absolu
Petits et grands lymphocytes	70 0/0	120.700
Polynucléaires neutrophiles	7	12.075
Eosinophiles	1	1.725
Produits de décomposition	22	37.150

Il y a 90 0/0 de lymphocytes qui répondent à la description du grand lymphocyte d'Ehrlich.

Histologie. — *Foie.* — Petits lymphomes périacineux contenant les mêmes cellules que dans les autres organes.

Rate. — Modifiée dans sa structure, les *ganglions* sont considérablement modifiés, les follicules sont disparus.

Moelle osseuse. — Elle est très différente de celle des leucémies chroniques, tandis que dans celles-ci toute la moelle est transformée, dans le cas présent une grande portion est restée graisseuse et par place se trouvent des amas cellulaires. Les cellules y sont les mêmes que dans le sang circulant, les hématies nucléées et les myélocytes y sont rares.

Obs. 96. — Weil (1906).

Garçon, 3 ans.

Antécédents. — Nuls, sauf rachitisme et scarlatine.

Histoire de la maladie. — Amaigrissement, pâleur, toux, la gencive supérieure est transformée en un bourrelet sanglant ecchymotique, la gencive est formée de granulations rouges foncées, les dents sont complètement recouvertes, la coloration est grisâtre, rappelant la putréfaction et la gangrène, l'ulcération s'étend sur la voûte palatine ; fétidité. Gros ganglions maxillaires et parotidiens indolores. Hypertrophie du foie et de la rate dont la matité a 6 à 7 centimètres sous la paroi thoracique, elle est facile à palper sur trois travers de doigt au-dessus du thorax.

Sang. — Hématies	2.000.000	Valeur globulaire 0,45
Leucocytes		412.500
Mononucléaires		78 0/0
Lymphocytes		12
Polynucléaires		10

Pas de myélocytes, il n'est pas parlé d'hématies nucléées.

Pas d'autopsie.

Obs. 97. — Stirnimann (1907).

Fillette, 3 ans, pas d'antécédents, variable un mois avant l'affection et troubles digestifs.

Durée. — 3 mois.

Smyptômes. — Début par stomatite ulcéreuse, grosses amygdales et difficulté de la respiration la rate et le foie ne sont pas perceptibles. Pendant deux mois, mauvais état de l'enfant, fièvre légère ; à ce moment, ablation des amygdales.

22 *octobre.* — Pâleur, la mère explique que l'enfant a eu la fièvre, doit uriner très souvent et pleure à la fin de la miction ; le foie et la rate sont augmentés. Nombreux ganglions.

23. — Nombreuses pétéchies, souffle systolique à la pointe.

30. — Vomissements et dyspnée.

31. — Mort par œdème au poumon.

La température n'a pas dépassé 37°7.

Sang. — Hémoglobine (Talqwist)	20 à 30 0/0
Hématies	2.100.000
Leucocytes	70.000

Poïkylocytose, polychromatophilie, peu d'hématies nucléées.

Lymphoblastes	44
Lymphocytes	43
Myélocytes neutrophiles	7
Myélocytes éosinophiles	2
Polynucléaires neutrophiles	3

Autopsie. — Rate et foie augmentés, follicules intestinaux augmentés.

Obs. 98. — Hirschfeld (1907)

Garçonnet, 6 ans, sourd-muet, syphilitique héréditaire.

Durée. — 6 semaines.

Symptômes. — Pâleur, ganglions cervicaux, souffle systolique léger. Rate grosse. Température 39°2.

Sang. — Hémoglobine	30
Hématies	800.000
Leucocytes	590.000
Polynucléaires neutrophiles	52
Eosinophile	1
Mélocytes	12
Lymphocytes	24
Grands lymphocytes	16

Autopsie. — Moelle osseuse fœtale.

Histologie. — *Moelle osseuse.* — Myélocytes et nombreux grands lymphocytes caractéristiques.

Rate. — Les follicules sont très petits, transformation myéloïde de la pulpe.

Ganglions. — Métaplasie myéloïde.

Obs. 99. — Hirschfeld (1907).

Femme, 66 ans.

Durée — 3 semaines.

Symptômes. — Pas de ganglions, rate très augmentée, diarrhée.

Sang. — Hématies	2.000.000
Leucocytes	182.000
Polynucléaires neutrophiles	65,2
— éosinophiles	5,23
Myélocytes neutrophiles	11
Grands et petits lymphocytes	18
Matzelle	0,27

Autopsie. — Moelle osseuse partie rouge, partie pyoïde.

Histologie. — Transformation myéloïde des ganglions. Les follicules clos ont subi une transformation myéloïde. Foyers myéloïdes dans le foie.

Obs. 100. — Erb Junior (1907).

Homme, 38 ans, sans antécédents.

Durée. — 6 semaines.

Histoire de la maladie. — L'affection date de la fin de décembre, fièvre et frissons, a été obligé de garder le lit, son état général s'est beaucoup altéré.

Pâleur, purpura, ganglions augmentés, non douloureux, sensibilité du sternum et des côtes. Amygdales augmentées, rate dépassant les côtes de un travers de doigt, foie non augmenté.

8 *février*. — Crachats hémoptoïques sans bacilles. Souffle systolique à la pointe. Température 40°.

Sang. — Hématies	2 250.000
Leucocytes	26.700
Hémoglobine	45 0/0
Polynucléaires neutrophiles	6
— ésinophiles	1
Myélocytes	0,5
Lymphocytes	91
Hématies nucléées	1,5

Parmi les lymphocytes il y en a un grand nombre de grands, avec un noyau pâle, un ou deux nucléoles, un protoplasma basophile non granuleux.

Autopsie. — La luette est nécrosée à sa pointe, les deux amygdales grosses et en partie nécrosées, valvules cardiaques épaissies. Rate, 445 grammes.

Histologie. — La moelle osseuse est formée de cellules semblables à celles du sang, les ganglions et la rate sont transformées et ne présentent plus l'aspect des follicules, ils ressemblent à la moelle.

Obs. 101. — Fabian, Nægeli, Schatiloff (1907).

28 ans.

Durée. — 1 mois.

Symptômes. — Début par maux de tête, augmentation des ganglions, anorexie (14 novembre).

21 *novembre*. — Cessation du travail, hémorragie du nez, de la peau et des gencives.

28. — Ganglions cervicaux, gros paquets inguinaux, petites hémorragies rétiniennes. Hémorragie gingivale, fétidité de l'haleine. Cœur et poumons normaux, les amygdales ne sont pas enflées. Matité au niveau du manubrium sternal, rate palpable, urines albumineuses.

2 *décembre*. — Urines sanglantes, purpura : vibices.

5. — Température apparaît.

13. — Frisson, 40°. Mort le 14.

	28 *nov*.	2 *déc*.	11 *déc*.
Sang. — Hématies	4.800.000		3.000.000
Leucocytes	138.000	212.000	56.000
Hémoglobine	125 (Gowers)	70 0/0	50 0/0
Lymphocytes moyens et grands		86	60
Lymphocytes petits		3,5	30
Polynucléaires neutrophiles		quelques uns	5
Myélocytes		»	quelques-uns
Normoblastes		»	»
Mégaloblastes		»	»

Autopsie. — Le lobe occipital droit a à sa surface un foyer hémorragique. Tuberculose légère des ganglions du hile. Rate hypertrophiée avec hémorragie superficielle. Hémorragie dans le psoas. Foie, 1.700 grammes. Thymus appréciable, pèse 40 grammes. Moelle osseuse graisseuse.

Histologie. — Foie, architecture conservée, au niveau des espaces portes le tissu conjonctif est envahi de petites cellules rondes ; les grands vaisseaux sont séparés par un manteau de lymphocytes, de ci, de là des nodules lymphoïdes avec cellules à noyau polymorphe éosinophile, ou neutrophile. Dans les capillaires, nombreux bouchons de cocci prenant le Gram.

Rate. — Follicules conservés, ne contient presque uniquement que des lymphocytes et de très nombreux cocci.

Ganglions. — Structure très troublée, mais presque uniquement lymphocytaire.

Moelle osseuse. — Entre les cellules graisseuses on voit des amas de lymphocytes surtout groupés autour des vaisseaux. La moelle osseuse du sternum est pleine de bactéries.

Obs. 102. — Fabian, Nægeli, Schatiloff (1907).

Enfant, 8 ans.

Durée. — Sept semaines.

Symptômes. — Cinq semaines avant, ganglions mastoïdiens et axillaires; rate très grosse. Gencives bleuâtres depuis 4 semaines, purpura des membres inférieurs depuis 8 jours. Vomissements.

1er *avril.* — Etat à l'examen assez bon, purpura généralisé. Ganglions cervicaux, axillaires, inguinaux augmentés. Gros foie, la rate arrive à l'ombilic. Les deux amygdales sont grosses. Hémorragies des gencives et de l'amygdale. Dyspnée, sueur.

12. — Contractures comme dans l'épilepsie jacksonienne commençant aux doigts et s'étendant au bras gauche puis à la jambe gauche. Mort dans le coma avec respiration de Cheyne-Stockes.

T. 38°. Pouls arythmique 120.

Sang. —	Hémoglobine	60
	Hématies	4.344.000
	Leucocytes	74.000
	Lymphocytes petits	53,66
	» moyens	29,5
	» grands	11,1
	» géants	3,66
	Leucocytes neutrophiles	1
	Myélocytes neutrophiles	0,16
	» éosinophiles	0,66
	Mastzelle	0,16
	Normoblastes	3

Autopsie. — Ganglions hypertrophiés, gros comme des châtaignes, blancs,

moelleux. Ecchymose sous-péritonéale, hémorragie pleurale et péricardique.

Thymus très augmenté, 11 cent. 5 × 9 centimètres, adhérent au péricarde. Pleurésie hémorragique.

Amygdales grosses, ecchymotiques.

Ganglions trachéobronchiques hypertrophiés.

Foie très gros, avec des taches blanches en forme de filet.

Rate très augmentée, molle.

Reins, extravasations sanguines sous-capsulaires, amas amyloïdes dans l'écorce.

Plaques de Peyer très grosses et infiltrées, gonflement des follicules du bas iléon.

Moelle osseuse fémorale, rouge-brun foncé, molle comme de la gelée de groseilles. Hémorragie cérébrale gauche.

Histologie. — *Moelle osseuse* sans trace de graisse, petits lymphocytes et lymphocytes géants, amas de globules rouges à noyau, quelques cellules géantes de la moelle, aux parois des vaisseaux quelques mastzelle.

Rate. — Structure uniforme, pas de follicules, amas serrés de petits lymphocytes, rarement cellules plus grandes, le tissu conjonctif est augmenté. Pas de plasmazelle, les petits lymphocytes diminuent.

Ganglions. — Structure complètement troublée, quelques restes de follicules, amas de lymphocytes, groupés souvent autour des vaisseaux, nombreux mastzelle, quelques lymphoblastes ; quelques myélocytes neutrophiles et éosinophiles.

Thymus. — Il y a une limite nette entre le péricarde et le thymus, presque uniquement des lymphocytes, quelques corpuscules de Hassal.

Foie. — Grande infiltration de cellules rondes dans les intestins, surtout des petits lymphocytes.

Rein.— Infiltration de lymphocytes entre les tubes.

Obs. 103. — Fabian, Nægili, Schatiloff (1907).

Fillette, 3 ans, pas d'antécédents.

Symptômes. — 18 *juillet.* — Légère anémie, grosse hypertrophie des amygdales, à ce moment, pas de ganglions hypertrophiés, de même que le foie et la rate ne le sont pas.

7 *août.* — Gencives rouges tuméfiées,à bordure gris noir, haleine fétide, cette gingivite est guérie le 16 octobre,foie et rate ne peuvent être sentis, amygdalotomie avec forte hémorragie.

22 *octobre.* — Température la nuit, rétention d'urine, pâleur du visage et des muqueuses ; le foie est perceptible, la rate descend un peu au-dessous de l'ombilic sur la ligne mamillaire

23. — L'enfant est assez vif, pétéchies à la jambe droite et dans l'aisselle. Température 37°7. Pouls 128. Ganglions lymphatiques périphériques augmentés.

28. — Vomissement.

30. — Vomissement, apathie, pouls, 132. R. 40. Sentiment de peur.
31. — Œdème du poumon et mort.
Sang. — Très liquide.

Hémoglobine (Talqwist) entre 20 et 30.

Hématies	2.100.500
Leucocytes	70.000
Grands lymphocytes	44
Petits lymphocytes	33
Polynucléaires neutrophiles	3
Myélocytes neutrophiles	7
— éosinophiles	2

Polychromatophilie, nombreuses hématies nucléées.
Beaucoup de microcytes et de formes de passage.
Autopsie. — Thymus 7 × 3 × 07.

Ganglions médiastinaux augmentés. Suffusions sanguines péricardiques. Rate, 15 × 7 × 2,3, très congestionnée, trabécules et follicules nets. Foie, 16,5 × 11,7, pâle, très graisseux. Follicules intestinaux tuméfiés, non ulcérés Ganglions mésentériques de la grosseur d'un haricot à celle d'une noisette, mous, congestionnés. Reins anémiés, infarctus. Le sternum et les côtes contiennent de la moelle osseuse rose pâle.

Histologie. — Les *ganglions* tuméfiés ont leur architecture modifiée, tout le ganglion est formé assez également d'éléments lymphoïdes, grands et petits lymphocytes.

Rate. — Les follicules ne sont appréciables que par place, on y trouve des lymphocytes grands et petits et des globules rouges, la cellule la plus fréquente est un grand lymphocyte avec gros noyau pâle, on y trouve aussi des myélocytes et des polynucléaires, mais pas de formation de myélocytes.

Moelle osseuse. — (Sternum), pas de graisse, petites cellules avec mince protoplasma, quelques myélocytes neutrophiles et éosinophiles, cellules géantes, quelques grands lymphocytes.

Foie. — Les capillaires sont remplis de leucocytes, mais il y a très peu d'infiltration lymphomateuse périportale.

Amygdales. — Apparence de structure normale.
Thymus. — Ne paraît pas très modifié.
Cœur. — Petit lymphome sous-péricardique.

Obs. 104. — Hirschfeld (1908).

Garçon, 15 ans. Pas d'antécédents, sauf rougeole.
Durée. — Dix-neuf jours.
Symptômes. — Début par perte d'appétit, fatigue, douleurs sternales.
Grande pâleur, langue sèche, ganglions cervicaux, axillaires, inguinaux augmentés. Sternum très sensible.
Pas de lésions pulmonaires.

Bruit systolique au cœur.
Foie volumineux, rate très volumineuse.
Hémorragie du fond de l'œil.
Petite tumeur au milieu de la joue gauche.
Purpura généralisé.

Sang. — Hématies. 1.328.000
Leucocytes. 154.000

Augmentation des lymphocytes, surtout des grandes formes, il y avait de très rares éléments granuleux, de ci, de la, un myélocyte, pas d'hématies nucléées.

Autopsie. — Hyperplasie de la rate, état lymphoïde, hémorragies multiples de la plèvre, péricarde, péritoine, dégénérescence graisseuse du cœur, ganglions augmentés, moelle osseuse rouge.

Histologie. — Dans la rate, hyperplasie considérable du follicule, jusqu'à la confluence et une raréfaction de la pulpe en partie remplacée par le tissu folliculaire.

Pas de centre germinatif du follicule, mais toute la masse est constituée par les mêmes moyens et grands lymphocytes du sang.

Ganglion hypertrophié, mais pas de véritables centres germinatifs.

Moelle osseuse presque uniquement lymphocytaire.

Foie, infiltration intralobulaire avec prolifération locale.

Obs. 105. — Kirschner, d'après Pappenheim et Hirschfeld (1908).

Servante, 25 ans, pas d'antécédents.

Symptômes. — Amaigrissement datant de trois semaines, épistaxis ayant nécessité le tamponnement, voile du palais sphacélé, odeur fétide, hémorragies et hématomes. Pas d'hypertrophie des ganglions ni de la rate.

Otite double.

Sang. — Hématies. 890.000
Leucocytes. 235.000
Hémoglobine. 20 0/0

Hématies, anysocytose, pas de poïkylocytose, polychromatophilie, nombreux érythroblastes. Normoblastes et mégaloblastes ; on trouve aussi des cellules basophiles, non encore chargées d'hémoglobine ; des hématies granuleuses que l'on doit considérer comme une dégénération plasmatique.

Les granulations n'apparaissent que rarement dans la moelle osseuse, mais surtout dans le sang.

Leucocytes. — La majorité est représentée par des lymphocytes à petits corps non granuleux, basophiles, et parmi eux les grands lymphocytes d'Ehrlich ayant un protoplasma non granuleux, fortement basophile mince et à noyau clair et arrondi.

Autopsie. — Ganglions ; substance médullaire peu œdématiée, rougeâtre, très molle. Pas de prolifération de voisinage.

Rate, petite, molle, diffluente, brun rouge, pas de follicules visibles.

Moelle osseuse. — (Tibia gauche), diffluente, pyoïde rouge foncée du côté de l'épiphyse.

Foie et reins. — Lymphocytomes diffus.

Histologie. — *Moelle.* — Erythroblastes assez rares, pas de mégaloblastes, surtout des lymphocytes et parmi eux de grands lymphocytes, rares polynucléaires, très rares myélocytes, pas de matzelle.

Rate. — Erythroblastes et normoblastes ; pas de mégaloblastes. La majorité des cellules est composée de grands lymphocytes.

Ganglions, les plus modifiés sont ceux du cou. On y trouve de nombreux érythroblastes et mégaloblastes.

Obs. 106. — Kelly (1908).

Femme, 45 ans.

Durée. — Quatre semaines et demie.

Symptômes. — Les premiers symptômes se développèrent 18 jours après un accouchement : frissons, fièvre, sueurs, lochies fétides pouvant faire croire à une infection puerpérale.

Plus tard, hémorragies sous-muqueuse et sous-cutanée, épistaxis. Pâleur, délire, faiblesse, abdomen distendu et sensible. Langue chargée, dyspnée, herpès labial.

Examen gynécologique, écoulement sanguinolent et fétide.

Urines albumineuses contenant des cellules épithéliales et des leucocytes.

T. 39°9. Pouls 88.

Sang. —	Hémoglobine	0,45
	Hématies	2.800.000
	Leucocytes	208.600
	Lymphocytes grands	9,0
	» petits	2,4
	Polynucléaires neutrophiles	1,5
	» éosinophiles	0,1
	» basophiles	6

Autopsie. — Ganglions péribronchiques augmentés et anthracosiques. Foie, 2.200 grammes. Rate, pulpe normale, 400 grammes. Moelle fémorale rouge.

Obs. 107. — Kelly (1908).

Homme, 45 ans.

Durée. — Dix semaines.

Symptômes. — Le premier symptôme a été une angine tonsillaire ; plus tard, fièvre irrégulière, frisssons, douleur et augmentation du foie. Pâleur, dyspnée, 26 à 34. Pouls 100 à 120.

T. 102 (Fahrenheit) = 38°8 centigrades.

Murmure systolique à la pointe.

Sang. — Hématies	2.270.000
Leucocytes	119.500
Lymphocytes grands	84,2
» petits	14,1
Polynucléaires neutrophiles	0,4
Myélocytes neutrophiles	0,9
» basophiles	0,4

Autopsie. — Augmentation des ganglions mésentériques et rétropéritonéaux, légère splénomégalie, infiltration des viscères et moelle lymphadénoïde.

Obs. 108. — Butterfield (cas I, 1903).

Femme, 43 ans.

Durée. — Six mois.

Symptômes. — Début par abattement et frissons, s'alite le 22 novembre. Douleurs surtout du côté gauche, durant le mois de juillet. Menstrues irrégulières, la dernière très forte (15 jours).

Anémie considérable, pas d'ictère, pouls petit, faible, souffle systolique, pouls jugulaire systolique. Gencives en mauvais état. Pétéchies sur les membres inférieurs, larges et abondantes. Augmentation des ganglions cervicaux axillaires, inguinaux. Sensation de pression des os : sternum, côtes, tibias. Le foie dépasse les côtes de un travers de doigt, la rate a 40 centimètres de largeur.

Sang.

Dates	Leucocytes	Hémoglobine 0/0	Hématies	
6 déc. 1906	217.600	28	1.650.000	Irradiation.
11 —	212.800	25	1.660.000	
12 —	131.800	25	1.560.000	
14 —	130.200	25	1.730.000	13 déc. Irradiation.
16 —	103.000	30	1.600.000	15 déc. Irradiation.
18 —	55.000	30	1.920.000	Irradiation.
20 —	56.800	35	1.916.000	
22 —	67.000	35	2.000.000	
29 —	71.400	35	1.830.000	
3 janv. 1907	51.000	40	2.165.000	4 janv. Irradiation.
5 —	36.200	35	1.850.000	
7 —	29.000	35	1.950.000	
9 —	47.700	35	1.930.000	
12 —	62.600	35	1.890.000	
17 —	100.000	40	1.920.000	Irradiation.
21 —	137.000	35	1.880.000	19 janv. Irradiation.
24 —	173.000	35	1.980.000	22 janv. Irradiation.
29 —	209.000	35	1.900.000	28 janv. Irradiation.
1er fév.	200.000			

Cellules non granuleuses grandes et moyennes	68,0
Myélocytes neutrophiles	9,0
Cellules neutrophiles à peine granulées	5
Polynucléaires neutrophiles	10,4
Petits lymphocytes	5,4
Mononucléaires éosinophiles	0,2
Polynucléaires éosinophiles	1,0

Pour 1.000 leucocytes, 24 normoblastes, 6 mégaloblastes et un noyau libre.

Les noyaux de la plupart des cellules mononucléées sont ronds ou ovales, avec 1, 2 ou 3 nucléoles, le noyau est parfois entouré d'une auréole, le protoplasma peut être très basophile avec toutes les nuances jusqu'à l'acidophilie ; on retrouve toutes les étapes jusqu'au myélocyte neutrophile.

Obs. 109. — Butterfield (cas IV, 1908).

Menuisier, 24 ans.

Durée. — 4 à 5 semaines.

Symptômes. — Toux et maux de dents depuis 4 semaines, attribuée à un refroidissement, faiblesse, dyspnée, palpitations, purpura, le foie dépasse les côtes ; la rate, de 12 centimètres de large, est palpable, les ganglions cervicaux axillaires, cubitaux, inguinaux sont augmentés, les gencives épaissies, fongueuses, saignantes.

Sang. — Hématies	3.400.000
Leucocytes	60.000 plus tard 200.000
Hémoglobine	60 0/0
Mononucléaires granuleux	86,4
Myélocytes	1,6
Mononucléaires à granulation poussiéreuse	7
Lymphocytes	4
Mononucléaires éosinophiles	0,4
Plasmazelle	0,6

Pas de plaquettes.

Histologie. — La moelle osseuse n'est pas hyperplasiée et paraît grosse avec très peu de cellules.

Dans les ganglions, la rate, les follicules intestinaux, les espaces portes, mêmes cellules que dans le sang.

Obs. 110. — Butterfield (cas VI, 1908).

Homme.

Durée. — Cinq à six semaines.

Symptômes. — Point de côté gauche, essoufflement, maux de tête, sueurs, vomissements, purpura, tous les ganglions volumineux. Rate palpable, 15 centimètres de large. Foie déborde les fausses côtes. Le malade succombe à une hémorragie cérébrale.

Sang. — Hématies	3.660.000
Leucocytes	275.000
Grands mononucléaires non granuleux	91
Petits lymphocytes	6,5
Polynucléaires neutrophiles	1,4
Mononucléaires éosinophiles	0,2
Polynucléaires éosinophiles	0,15
Mastzelle mononucléés	0,75

Pour 1.000 globules blancs : 1 normoblaste, 1 myélocyte neutrophile, 1 mastzelle, pas de plaquettes.

La majorité des cellules est du type décrit, à noyau rond, à protoplasma très basophile, nombreuses formes de mitose.

Autopsie. — Rate augmentée, ganglions mésentériques, inguinaux augmentés, de même que l'appareil lymphoïde de l'intestin. Moelle osseuse framboisée ; augmentation du foie, apoplexie multiple du cerveau et diathèse hémorragique.

Histologie. — *Ganglions.* — Les follicules sont très diminués, la majorité des cellules est composée de cellules mononucléaires, que sur les frottis on peut identifier à celles du sang, avec un ou deux nucléoles et un protoplasma très basophile, il n'y a pas de myélocytes, pas de centre germinatifs. Les formations lymphoïdes de l'intestin ont la même apparence que les ganglions.

Rate. — Son aspect est très semblable à celui des ganglions, on y retrouve les mêmes cellules mononucléées, mais en outre des lymphocytes, des normoblastes, des myélocytes assez rares, quelques éosinophiles et mastzelle.

Foie. — Les capillaires sont remplis de ces mêmes cellules, les espaces périportaux en sont infiltrés.

Moelle osseuse. — Constituée surtout des cellules décrites ordonnées autour des vaisseaux on voit de rares myélocytes et un petit nombre d'hématies nucléées.

Obs 111. — Descos (1908).

Homme, 27 ans.

Symptômes. — Perte d'appétit, céphalée légère, fièvre vespérale, épistaxis et purpura. Pâleur cireuse, amaigrissement peu intense. Abdomen ballonné, rate augmentée. Souffle anorganique systolique à la pointe. Souffle jugulaire anémique. Ganglions hypertrophiés, assez petits, pas très durs, isolés. Aspect rouge vernissé de la bouche, les gencives saignent facilement, œdème de la face. Pouls petit régulier, 136.

	20 *juin*	13 *juillet*
Sang. — Hématies	3.450 000	2.735.000
Leucocytes	146 000	16.900
Hémoglobine (Henocq)	7	
Lymphocytes et mononucléaires	92	76

Polynucléaires	3	9
Eosinophiles.	2	4
Grandes cellules pâles	3	10

Assez nombreuses hématies nucléées, poïkylocytose et polychromatophilie. Retard de la coagulation considérable.

Entre les deux prises de sang il a été fait quatre séances d'irradiation.

Urines. — 1.500 grammes. Densité, 10,13. Urée, 11,47 ; acide urique, 2,21. P^rO^5, 0,228. NaCl, 5, 09.

Obs. 112. — F. Krause (1908).

Jeune fille, 13 ans, 6 frères, dont un mort de scrofulose (ganglions). Enfant a eu la varicelle. Pas menstruée.

Durée. — 6 mois.

Symptômes. — Depuis six mois, nausées fréquentes au début de janvier 1908, les ganglions augmentent au cou, fièvre déjà fréquente à ce moment.

Les ganglions continuent à augmenter au cou, aux aisselles et aux aines. Perte d'appétit, amaigrissement, palpitations. Les deux amygdales sont augmentés, il n'y a pas de stomatite ni de pharyngite. Matité sous le sternum, la radiographie ne montre cependant rien.

Rate augmentée de trois travers de doigt, foie gros, facile à palper. Rien aux poumons ; au cœur, souffle systolique à la pointe. Etat de conscience normal, pas de symptômes nerveux.

Sang. —	Hémoglobine.	70 0/0
	Hématies.	4.200.000
	Leucocytes.	90.000
	Mononucléaires grands et lymphocytes. .	88
	Polynucléaires neutrophiles.	9
	Lymphocytes.	3

La cellule mononucléaire est 3 ou 4 fois plus grande qu'un globule rouge, le noyau est peu colorable. Le protoplasma non granuleux est faiblement basophile.

Autopsie. — Moelle rouge, hémorragies multiples sous-séreuses et sous-cutanées. Bronchite, dégénérescence graisseuse du myocarde.

Thérapeutique : radiothérapie.

Obs. 113. — Wechselmann et Hirschfeld (1908).

Homme, 32 ans, pas d'antécédents, sauf angine de Vincent 3 mois avant.

Durée. — 4 mois.

Symptômes. — Début en octobre par ulcération buccale à fond bourbillonneux nécrotique, ganglion sous-maxillaire volumineux, ulcération guérie sous les rayons de Röntgen.

Le 4 janvier, apparaît sur le palais une nouvelle ulcération semblable. T. 38°. P. 100 Rate perceptible, dépasse les côtes de 2 à 3 travers de

doigt ; foie gros. Salivation et fétidité de l'haleine, ulcération gangréneuse, on enlève à deux reprises un petit séquestre du maxillaire.

	25 *janvier*	21 *février*	23 *février*	25 *février*
Sang. — Hémoglobine .	70 0/0			
Hématies . . .	4.400.000	2.500.000	2.500.000	2.500.000
Leucocytes . .	14.600	13.000	7.280	4.311

On trouve en outre des normoblastes et quelques mégaloblastes en karyokinèse, poïkylocytose et polychromatophilie légère.

	25 *janv.*	21 *fév.*
Lymphocytes.	16	18
Grands lymphocytes	60	11
Polynucléaires neutrophiles	22	46
Grandes cellules mononucléées		21
Eosinophiles.	1	
Basophiles.	1	

Autopsie. — La rate occupe tout le côté gauche du ventre, elle est adhérente au diaphragme, pesant 3.210 grammes. Elle mesure 29 centimètres de long sur 17 de large et 8 de haut. La coupe montre comme de petits abcès miliaires, le foie est volumineux, les ganglions sont légèrement augmentés de volume, la moelle osseuse est rouge.

Histologie. — *Ganglion* lymphatique, pas de changements appréciables.

Rate. — Il y a une atrophie considérable des follicules, le tissu splénique est presque entièrement formé de pulpe, on y voit des grands lymphocytes et de grandes cellules mononucléées, les mêmes formes que l'on trouve dans le sang, des hématies nucléées, de très nombreux plasmazelle, des phagocytes contenant des hématies.

Moelle osseuse. — Les grands lymphocytes et les grands mononucléaires dominent, nombreux plasmazelle, pas de mastzelle.

Foie. — On trouve de petits lymphomes périportaux et des cellules éosinophiles.

En outre, par le May-Grünwald et le Giemsa on met en valeur des inclusions que l'on ne retrouve pas par les autres méthodes.

Obs. 114. — Treadgold (cas I, 1908).

Homme, 41 ans, bottier.

Pas d'antécédents.

Durée. — 4 semaines.

Symptômes. — Début par essoufflement, puis douleur du bras droit, purpura deux jours après sur les bras ; amygdales saignantes.

20 *avril.* — Avulsion dentaire, hémorragie qui entraîne une syncope et le fait entrer à l'hôpital.

21. — Anémie et purpura, ganglions augmentés au cou, aux aisselles et aux aines. Souffle extracardiaque à la base. Essoufflement. La rate est difficile à sentir. Hémorragies punctiformes du fond de l'œil.

23. — Mœlena.

26. — Collapsus, angine et mœlena continu. Température 37°7-40°.

Sang. — Hématies	3.200.000
Leucocytes	240.000
Grand mononucléaires	56
Lymphocytes	7
Formes dégénérées	5
Polynucléaires	28
Mononucléaires à noyaux réniformes	2,5
Myélocytes neutrophiles	1,5

Les grands mononucléaires sont à noyau clair et à protoplasma basophile.

Autopsie. — Caillots fibrineux dans les artères, suffusions sous-péricardiques, petites taches sur les valvules.

Ganglions de la dimension d'une noisette, gris verdâtre, tâchés de rouge, verdâtre à la coupe.

Rate hypertrophiée, molle.

Ganglions mésentériques verdâtres.

Foie augmenté.

La moelle fémorale était jaune gris avec en son milieu un noyau rouge

Histologie. — Dans tous les organes les parois vasculaires sont infiltrées. de leucocytes. Les frottis pris sur tous les organes montrent des cellules mononucléaires la plupart sans granulations.

Sur les coupes on distingue deux types de cellules dont l'une répond au grand mononucléaire basophile.

Moelle osseuse. — Dans le noyau rouge on trouve un grand nombre de cellules basophiles et des polynucléaires en voie de développement.

Ganglions et rate. — Les follicules sont en partie effacés, mêmes cellules.

Foie. — Infiltration périlobulaire.

Obs. 115. — Treadgold (cas III, 1908).

Femme, 30 ans, pas d'antécédents.

Durée. — 2 mois et demi.

Symptômes. — Début par l'influenza, céphalalgie, pâleur, affaiblissement, syncope.

7 *juin.* — Purpura. Quelques vomissements, selles noirâtres. anémie extrême, ganglions inguinaux, axillaires cervicaux augmentés. Matité splénique augmentée, troubles de la vue.

18. — Purpura, stupeur. Respiration 64. Pouls 120.

Température 38°8-40°. Le dernier jour, 40°5.

	12 *juin*	15 *juin*	18 *juin*
Sang. — Hématies	1.400.000	700.000	646.000
Leucocytes	50.000	121.000	1.800.000

Pourcentage le 15 juin :

Grands mononucléaires	62,75
— avec noyau réniforme	4,5
Intermédiaire entre le grand et le petit	9,0
— avec noyau réniforme	0,75
Lymphocytes	6,0
Polynucléaires	1,5
Myélocytes neutrophiles	0,25
Leucocytes éosinophiles	0,25
Noyau libre	2,25
Formes dégénérées	13,5

Autopsie. — Rate et foie augmentés. Hémorragie cérébrale.

Histologie. — *Ganglion.* — Pas de différenciation possible entre le follicule et la substance médullaire, masse uniforme de tissu lymphoïde, composé presque uniquement de grands mononucléaires.

Rate. — Corpuscules très peu marqués.

Obs. 116. — Treadgold (cas IV, 1908).

Femme, 18 ans.

Durée. — Un mois.

Symptômes. — Fatiguée depuis un mois, est prise de frissons, puis purpura, épistaxis, puis douleurs articulaires au bout de huit jours.

21 *avril.* — Anémie, pâleur, purpura, épistaxis, pas de ganglions. R. 26, P. 140, tension basse. Souffle anémique. Stomatite ulcéreuse, respiration fétide. Rate augmentée. Réflexes normaux, léger clonus. T. 38°9. Mort par épistaxis.

Sang. — Hématies	1.500.000
Leucocytes	570.000
Mononucléaires plus grands qu'une hématie	92,45
Lymphocytes	6,32
Formes dégénérées	1,45
Polynucléaires	0,54

Autopsie. — Ganglions axillaires et inguinaux, thymus net. Rate molle et augmentée.

Histologie. — 95 0/0 les cellules sont des grands mononucléaires à petit protoplasma.

Thymus surtout lymphoïde à grandes cellules claires et nombreux corpuscules de Hassal.

Obs. 117. — R. Schmidt (1909).

Homme, 30 ans.

Durée. — Un mois.

Symptômes. — Angine. Fièvre grave, atteinte de l'état général. Ulcération gangréneuse de l'amygdale, hémorragie des joues, purpura léger. Rate et

foie augmentés. Sternum et tibia gauche douloureux. Tachycardie et embryocardie.

Urines. — Séroalbumine.

Sang. — Hématies	2.000.000
Leucocytes	70.400
Hémoglobine	80
Grands mononucléaires atypiques	91
Polynucléaires neutrophiles	6,6
Lymphocytes	2,4

Autopsie. — Ulcération gangréneuse des amygdales et de la luette. Suffusion hémorragique sur le péricarde. Foie, 1.850 grammes. Rate, 650 grammes. Follicules nombreux dans le gros intestin, la moelle osseuse du membre inférieur gauche est rouge foncé.

La recherche de l'oxydase réaction a donné un résultat positif sur les infiltrats leucémiques du foie, de la rate, de la moelle et des ganglions.

Obs. 118. — Achard, Ramond, Foix (1909).

Charpentier, 47 ans, malade depuis un mois, alité depuis trois semaines, fièvre 39°-40°. Prostration, subdélire, grande pâleur ; petites hémorragies gingivales insignifiantes. Langue rôtie fuligineuse. Pouls petit. Rate à peine perceptible. Foie un peu gros, pas de ganglions.

Hématies	600.000
Leucocytes	52.000
Polynucléaires	13
Myélocytes neutrophiles	11
Gros mononucléaires basophiles	44
Mononucléaires non basophiles	24
Lymphocytes	8
Eosinophiles	0
Hématies nucléées	0,4

Résistance leucocytaire.

R. 5	0	
R. 4	83	
R. 3	12	377
R. 2	4	
R. 1	1	

Les mononucléaires sont en général bien conservés ; leur contour est net, leur noyau pâle et mal coloré par l'hématéine, mais il en est de même sur les lames témoins non traitées par la solution hypotonique.

Activité leucocytaire.

Globules	0,25
Polynucléaires	1,14
Mononucléaires	0,11
Lymphocytes	0

Obs. 119. — Esbach et Baur (1900).

Couturière, 20 ans, pas d'antécédents.

Durée. — Trois mois.

Symptômes. — Début brusque par céphalalgie, et douleur dans l'hypochondre gauche irradiant à l'épaule, lassitude, oppression au moindre effort, palpitations.

Face bouffie, corps œdématié, conjonctives hémorragiques, purpura aux jambes, gencives saignantes.

Nuage devant les yeux : hémorragies rétiniennes. Rate très hypertrophiée (25 centimètres de diamètre maximum), foie ne déborde pas les fausses côtes.

Ganglions surtout cervicaux, quelques-uns à l'aisselle et aux aines.

A la fin du 3e mois, l'état s'aggrave, le purpura, les épistaxis et stomatorragies reparaissent ; puis vomissements, diarrhée, dyspnée et mort.

Sang.

	23 *nov.*	8 *déc.*	23 *déc.*
Hématies	1.780.000	1.600.000	1.265.000
Leucocytes	373.000	118.000	99.000
Hémoglobine (Talqwist)	20 à 30 0/0		
Equilibre leucocytaire :			
Lymphocytes	2.000	2 000	2.000
Autres formes	32	50	47
Proportion des éléments non lymphocytiques :			
Polynucléaires	61	54	85
Grands mononucléaires	14	16	4
Eosinophiles	5	7	2
Myélocytes	16	13	8
Globules rouges nucléés	4	10	1

Les grands mononucléaires présentent pour la plupart un noyau clair et un protoplasma basophile non granuleux comparable à la cellule primordiale ou cellule-mère de tous les lymphocytes.

Thérapeutique. — Il a été fait 9 applications de rayons X sur la rate qui paraissent avoir donné quelque résultat, car la rate a diminué de volume ; mais cela n'est pas très appréciable, pas plus que le changement de la formule ; la brusque poussée de polynucléaires à la période terminale, n'est qu'une apparence, car la proportion des lymphocytes n'a pas changé.

Obs. 120. — A. Hertz (1909).

Homme, sans antécédents.

Durée. — 14 jours.

Histoire de la maladie. — Le malade ressent des douleurs vives dans les orteils gauches puis dans tout le membre inférieur, puis frissons et fièvre ; il continue à travailler, mais entre le 14e jour à l'hôpital.

A ce moment, fièvre élevée, hébétude et prostration, cyanose de la face et des extrémités ; vésicules sur les côtés, ecchymoses sur plusieurs orteils.

Ganglions axillaires, inguinaux et fémoraux augmentés des deux côtés, il n'y a aucune ulcération gingivale, mais un aspect modifié de l'arrière-bouche.

Respiration profonde et accélérée, quelques râles de bronchite.

Petit souffle systolique à la pointe.

Foie et rate appréciables à la palpation et à la percussion.

Mort le même jour.

Urines. — Albumine, cylindres hyalins, leucocytes, hématies, cellules épithéliales.

Sang. —	Hématies	5.900.000
	Leucocytes	16.800
	Hémoglobine	100 (Sahli)
	Polynucléaires neutrophiles	6,7
	Formes de passage	3,9
	Myélocytes neutrophiles	8,07
	Lymphocytes	1,4
	Grands mononucléaires	80

Ces grands mononucléaires ont un gros noyau rond ou légèrement lobulé, un protoplasma fortement basophile qui dans le plus grand nombre des cellules n'est pas granuleux. Ce sont des cellules d'origine des myélocytes granuleux.

Autopsie. — Tous les ganglions sont augmentés de volume, mais d'une couleur allant du gris rose au rouge foncé, la rate et le foie sont très augmentés, dans les reins de petits abcès.

Moelle osseuse fémorale jaune avec un petit noyau rouge à l'extrémité supérieure.

Histologie. — *Moelle fémorale.* — Sur les coupes qui paraissent macroscopiquement de la moelle rouge, on trouve également de la moelle graisseuse. La plus grande partie des cellules est formée des grands mononucléaires que nous avons vus dans le sang et aussi de lymphocytes.

Rate. — Les follicules sont diminués. La pulpe est très riche en cellules ayant un gros noyau pâle et un large protoplasma basophile.

Les ganglions présentent le même aspect que la rate.

Bactériologie. — Les recherches ont porté sur le pus d'un petit abcès du rein et sur l'exsudat péricardique, elles ont donné du staphylocoque doré.

Obs. 121. — MM. N. Fiessinger et Pierre-Louis Marie (1909) (1).

M..., 34 ans, garçon de café, entre d'urgence, le 28 octobre 1908, à l'hôpital Beaujon, dans le service du Dr Lacombe ; il se plaint surtout d'hé-

(1) Cette observation étant particulièrement complète et intéressante nous avons jugé bon de la donner in extenso. Nous remercions M. Fiessinger qui a bien voulu nous en communiquer les préparations.

morragies gingivales et d'hémorragies intestinales particulièrement abondantes.

L'interrogatoire ne fournit aucune notion héréditaire. Le père de notre malade est mort à 60 ans, de pneumonie ; sa mère, âgée de 54 ans, est actuellement en bonne santé. Il a une sœur bien portante, et jamais dans sa famille on n'a observé la moindre tendance hémorragique, ni la moindre hémophilie. Il est marié depuis quelques années ; sa femme, que nous avons eu l'occasion d'interroger, s'est toujours bien portée et n'a eu ni enfant, ni fausse couche.

A part une scarlatine, survenue il y a dix ans, et une blennorragie, notre malade s'est toujours bien porté. Il n'a jamais été cependant très robuste, son teint a conservé toujours une certaine pâleur ; aussi tout travail pénible lui est impossible, et il se trouve exposé à s'enrhumer facilement durant les hivers.

Pas de syphilis, pas d'alcoolisme.

Ajoutons que notre sujet a toujours présenté une mauvaise dentition l'exposant à de fréquents abcès dentaires.

Trois mois avant son entrée à l'hôpital, survient la première manifestation de la maladie actuelle. Une hémorragie intestinale se produit d'une façon inattendue ; les matières sont colorées par une assez grande quantité de sang rouge. Pendant un mois et demi, ces hémorragies persistent et se répètent, sans toutefois nécessiter le repos. Ennuyé par la persistance de ces hémorragies, notre malade recourt à un avis médical, on lui prononce le mot d'hémorrhoïdes, et on lui recommande des bains de siège froids. Ce traitement paraît enrayer un instant les hémorragies, puis, elles reprennent de plus belle. C'est alors, un peu plus d'un mois avant son entrée à l'hôpital, que les gencives se mettent à saigner, mais sans occasionner la moindre douleur. Les hémorragies se répètent, entraînant une anémie bientôt intense, dont les premières manifestations sont des phénomènes vertigineux, et des tendances syncopales. A cette époque, le travail devient impossible, et si notre malade doit garder le lit, c'est surtout à cause de la fatigue, il ne semble pas qu'il y eût alors de poussées fébriles, pas de frisson, pas de céphalée. Dès le début des accidents, s'est installée une profonde anorexie.

Les hémorragies gingivales vont en augmentant ; dix jours avant l'entrée à l'hôpital, les hémorragies intestinales deviennent copieuses, et enfin, cinq jours plus tard, apparaît une hématurie. Les lipothymies sont presque continues et s'accompagnent de sueurs abondantes.

A l'entrée à l'hôpital, le 29 octobre, nous voyons un sujet de taille moyenne, notablement amaigri et en proie à une dyspnée continue. L'interrogatoire et l'examen sont particulièrement difficiles ; au moindre mouvement et au moindre effort, notre malade devient anhélant. La parole est gênée par les lésions buccales.

Les téguments sont profondément anémiés ; la peau, les muqueuses apparaissent blafardes et décolorées, la teinte générale est celle d'une vieille cire.

Sur le thorax, sur la région épigastrique et à la face antérieure des cuisses on trouve une dizaine de *petites taches purpuriques*, ne s'effaçant pas à la pression et dont les dimensions dépassent à peine celle d'une lentille.

En faisant ouvrir la bouche, nous apercevons les gencives tuméfiées, violettes, fongueuses, couvertes de caillots noirâtres. En frottant leur surface, nous déterminons avec une extrême facilité des petites hémorragies en nappe, qui s'écoulent vers la sertissure dentaire. La mâchoire supérieure et la mâchoire inférieure présentent cette même altération de gingivite hémorragique. Les caillots et les détritus de muqueuse forment de véritables foyers septiques, et l'haleine de notre malade prend, de ce fait, une odeur fétide très prononcée.

Après lavage de la cavité buccale pour en extraire les nappes de caillots qui tapissent tous les replis de la muqueuse, nous apercevons sur la voûte palatine un bourrelet, qui borde en dedans l'arcade dentaire ; ce bourrelet fongueux et violacé atteint les dimensions d'un travers de doigt. Au milieu, le voile paraît sain, il est très pâle et présente, par endroits, des plaques de fibrine d'un blanc jaunâtre. Les piliers antérieurs, la base de la luette, les amygdales apparaissent saillants et tuméfiés, et leur aspect violacé et fongueux rappelle celui des gencives.

L'exploration du tube digestif montre l'absence d'hémorrhoïdes au toucher, et l'absence de douleur à la palpation de l'abdomen.

Les matières sont colorées en rouge vif par un écoulement sanguin que rien n'arrête ; le malade ne peut retenir ses matières et souille son lit de sang presque pur.

Le foie ne paraît pas augmenté de volume. D'ailleurs, le subictère que présente le malade n'est pas d'origine hépatique, les conjonctives étant au contraire bleuâtres et non colorées en jaune.

L'exploration clinique ne permet pas de sentir la rate.

L'appareil pulmonaire ne fournit aucun renseignement à l'examen.

Le système nerveux est indemne de toute lésion organique ; pas de modification des réflexes. Pas de troubles visuels, ni de troubles auditifs.

Le cœur n'est pas augmenté de volume, sa pointe est localisée difficilement dans une région normale. Les bruits sont bien frappés. Pas de souffles organiques. Pas de souffles anémiques au foyer de l'orifice pulmonaire. Léger souffle doux et continu au niveau de la jugulaire.

Le pouls est légèrement bondissant, atteint 104, et la tension artérielle à l'appareil de Potain ne dépasse pas 16 (sphygmo de Potain).

Les urines atteignent à peine 750 grammes dans les vingt-quatre heures, elles sont épaisses, bouillon sale, et déposent un sédiment sanglant abondant, où l'on décèle des globules rouges et les réactions de l'hémoglobine.

Les ganglions lymphatiques sous-maxillaires, gros comme des cerises, sont douloureux à la pression, les lésions buccales expliquent, par une infection lymphatique, l'intensité de cette atteinte locale. Ce n'est pas le seul siège des adénopathies. Les chaines cervicales ne sont pas épargnées, des

ganglions petits, durs et mobiles roulent sous le doigt dans toute cette région. Les ganglions axillaires et épitrochléens ne sont pas perceptibles. Dans la région inguinale le volume des ganglions ne dépasse pas celui d'un pois.

La température est élevée et se maintient aux environs de 39° (température axillaire).

Devant ce tableau hémorragique et pseudo-scorbutique, on songe à une leucémie aiguë. L'examen hématologique est fait, et confirme ce diagnostic (voir plus loin).

Le lendemain, 30 *octobre*, même état. Les hémorragies intestinales persistent et se répètent, les gencives continuent à saigner. Les tendances syncopales surviennent à tout moment.

Le pouls bat à 104. La tension artérielle est aux environs de 17.

On pratique une analyse d'urine.

Le traitement par le chlorure de calcium, les attouchements gingivaux à l'adrénaline au 1 millième, l'administration de moelle osseuse pulpée restent sans grand effet.

Le 31 octobre. — Légère amélioration. La dyspnée et les tendances syncopales s'atténuent. Le malade a pu dormir.

Il semble que les hémorragies gingivales diminuent.

L'urine atteint 1 litre et demi. Le pouls est à 100.

Deuxième examen de sang.

Le 1er novembre. — L'amélioration continue. Les hémorragies gingivales et intestinales sont presque entièrement arrêtées. L'hématurie diminue, et cependant de nouveaux points purpuriques se montrent au pli du coude et au niveau des points frottés pour la prise du sang.

Des adénopathies se développent dans les aisselles.

Le pouls bat à 108, paraît bondissant. La tension artérielle tombe à 14.

2. — Les hémorragies ne se reproduisent plus, néanmoins l'état général s'aggrave, une dyspnée intense apparaît, le malade pâle, exsangue, est véritablement anhélant.

3. — Après une dyspnée particulièrement dramatique avec anhélation, le malade, que n'avait pu calmer une piqûre de morphine, meurt à 10 heures du matin.

Analyse d'urine. — (30 octobre 1908).

Quantité : 1.700 grammes.

Réaction : acide.

Albumine : 6.80 (par 24 h.).

Sucre : 0.

Chlorure : 11,05 (par 24 h.).

Urée : 28,30.

Urobiline : traces.

Acide urique : 3,57.

Le culot de centrifugation contient de nombreux globules rouges dont

beaucoup sont bien conservés et des grands mononucléaires à noyaux volumineux analogues à ceux que présente l'examen du sang.

Cultures du sang. — (10 cc. de sang dans 500 gr. d'eau peptonée).

1. 29 *octobre* 1908. — Culture négative.

2. 31. — Culture négative.

Examens de sang. — Sang très fluide, rosé pâle.

Hémoglobine : 6 pour 100.

	29 *oct.*	31 *oct.*	2 *nov.*
Globules rouges.	1.840.000	1.200.000	660.000
Globules blancs.	228.000	270.000	225.000

Pourcentage des globules blancs : Après coloration au Leishman, triacide, Dominici, bleu de Unna.

	29 *oct.*	31 *oct.*	2 *nov.*
Grands mononucléaires à cytoplasma basophile et très gros noyau clair	92	83,4	80,5
Mononucléaires du type précédent chargé de quelques granulations neutrophiles.		2	
Myélocytes neutrophiles	0,5	1,6	0
Polynucléaires éosinophiles.	0,5		1
Mastzellen.	0	0	0
Polynucléaires neutrophiles.	4	1,5	5,2
Plasmazellen.	0	0	1,5
Petits plasmazellen.		2,2	3,5
Lymphocytes.	1	6	3
Moyens mononucléaires normaux	2	0,4	35,3
Hématies nucléées par 100 globules blancs :			
Mégaloblastes	2	2	1
Normoblastes	2	1	
Microblastes.	1		2

On voit que la grande majorité des globules blancs est représentée par une espèce spéciale d'éléments figurés : ce sont des grands mononucléaires (plus grands souvent que des myélocytes) à protoplasma non granuleux, coloré fortement par les couleurs basiques, et qui ne se teinte qu'en bleu clair par l'hématéine-éosine. Ce protoplasma est souvent vacuolaire parfois en voie de désintégration. Le noyau est volumineux, clair, très peu riche en karyosomes, mais possédant un ou deux nucléoles, souvent ce noyau est en pleine karyolyse. Il existe quelques myélocytes neutrophiles et nous avons assisté à la transition entre les grands mononucléaires non granuleux et le myélocyte neutrophile, le mononucléaire présente alors un protoplasma moins basophile qui se charge de quelques granulations neutrophiles. Les globules rouges à noyaux, dans les trois examens du sang, ont été trouvés en assez grande abondance.

Morphologie des globules rouges. — 29 et 31 *octobre* 1908. — Anisocytose. Légère poïkilocytose. Après coloration de lames non fixées au Pappen-

heim, et après coloration vitale de MM. Widal et Abrami, on remarque :

Hématies granuleuses 4 0/0
Hématies polychromatophiles 1 0/0

Les globules rouges à noyau sont polychromatophiles et certains paraissent nettement granuleux.

Ajoutons que les grands mononucléaires du sang ne possèdent, avec cette coloration, aucune des granulations rouges que l'on retrouve sur le mononucléaire normal de la série lymphatique.

Coagulation. — La coagulation commence rapidement, une à trois minutes après le prélèvement, mais le caillot n'est pas rétractile, et le lendemain la rétraction ne s'est pas produite.

Résistance globulaire. — Sang total : l'hémolyse commence dans les solutions 4, 8 0/00. Sang déplasmatisé ; début de l'hémolyse à 5 0/00, notable à 4, 6 0/00. Donc, légère fragilité globulaire particulièrement marquée pour les globules rouges déplasmatisés.

Pouvoir protéolytique. — Le pouvoir protéolytique est recherché en étalant sur le sérum de Loeffler quelques gouttelettes de globules blancs recueillies après centrifugation du sang légèrement oxalaté. Après deux et trois jours de séjour au thermostat à 50 degrés, la digestion du sérum était déjà particulièrement avancée (apparition de rigoles et de cupules).

Autopsie (24 heures après la mort. — Le cadavre formolé et réfrigéré après la mort, est dans un très bon état de conservation.

Les téguments, fortement décolorés, présentent des taches purpuriques sur la face antérieure des cuisses, au niveau du pli du coude et au niveau de la poitrine ; leurs dimensions ne dépassent pas la grosseur d'une tête d'épingle. Pas de grandes taches ecchymotiques.

La bouche et les gencives sont en voie de putréfaction.

A l'ouverture de l'abdomen, il ne s'écoule pas de liquide. L'intestin apparaît congestionné dans sa partie terminale ; le péritoine ne présente aucune altération.

1° *Appareil pulmonaire.* — Le poumon gauche pèse 650 grammes, quelques vieilles cicatrices de tubercules pleuro-pulmonaires au sommet.

Le poumon droit pèse 680 grammes ; congestion légère de la base. Aucune altération pleurale.

2° *Appareil cardio-vasculaire.* — Dès l'ouverture du péricarde, on est frappé de la présence, sur les deux feuillets de cette séreuse, de légères saillies de couleur rouge vif ; chacune de ces taches surélevées, de la dimension d'un grain de mil, entre en contact avec les taches voisines, et de cette confluence résulte un aspect chagriné du péricarde, particulièrement accentué sur le péricarde ventriculaire. Il s'agit de petites hémorragies punctiformes, qui prédominent sur la face antérieure du cœur. Les cavités ventriculaires sont moulées par des caillots blanchâtres fibrineux, peu adhérents à l'endocarde.

Léger athérome aortique. Toutes les veines sont injectées par de grands caillots d'un blanc jaunâtre.

3° *Appareil digestif*. — L'ouverture de l'estomac fait découvrir de nombreux points hémorragiques, et certains de ces points siègent sur une base surélevée (lymphome sous-épithélial).

L'intestin grêle contient, de même, de nombreux lymphomes ne dépassant pas les dimensions d'une grosse tête d'épingle et souvent colorés par des caillots rougeâtres. On ne retrouve aucune ulcération gastro-intestinale ; pas d'hémorroïdes. Les hémorragies avaient pour sources des petits points lymphomateux.

Le foie, qui pèse 2 kil. 480, est d'aspect blanchâtre. Le péritoine qui le recouvre apparaît légèrement nacré. Quelques petits kystes biliaires, dont le plus gros atteint le volume d'un petit pois. La coupe se fait facilement. Pas de cirrhose, pas de congestion.

La vésicule biliaire contient une bile épaisse, sans calcul.

Le pancréas, bien conservé (170 grammes), est augmenté de volume. La coupe de la glande ne présente aucune lésion, les voies d'excrétion sont perméables.

4° *Appareil génito-urinaire*. — Les deux reins, volumineux, portent les mêmes lésions : ce sont de gros reins blanchâtres, décolorés, sans diminution de la substance corticale. Dans toute la zone corticale on voit quelques microscopiques points hémorragiques qui expliquent l'existence des caillots cruoriques, qui moulent le bassinet.

Les testicules et l'appareil génital ne présentent aucune altération.

5° *Glandes vasculaires sanguines*. — Le corps thyroïde est d'aspect normal, de même le corps pituitaire.

La capsule surrénale gauche pèse 10 grammes, paraît nettement hyperplasiée.

6° *Système nerveux*. — Le liquide céphalo-rachidien est clair et limpide. Léger œdème cérébral : la pie-mère présente par endroits des taches blanchâtres lymphomateuses.

Toute la couronne rayonnante, les noyaux gris centraux sont criblés d'un pointillé hémorragique. Un lymphome se retrouve dans les plexus choroïdes.

Au niveau du cervelet, les taches ecchymotiques sont particulièrement abondantes et siègent au-dessous de la substance grise de l'écorce cérébelleuse. Il en existe aussi au niveau des olives cérébelleuses.

7° *Organes hématopoïétiques*. — La rate est volumineuse, atteint 540 grammes. Il s'agit d'une rate molle, friable, de couleur grisâtre et diffluente à la pression. Pas de sclérose splénique.

Les ganglions du hile splénique et ceux de toutes les chaînes en général sont volumineux, uniformément blanchâtres à la coupe.

La moelle osseuse fémorale est fortement congestionnée, colorée en rouge, paraissant en reviviscence embryonnaire.

Examens histologiques. — 1° *Gencives*. — Recueillies immédiatement après la mort. Fixation (Bouin).

L'épithélium stratifié de la gencive présente un aspect normal, les

assises cellulaires sont régulières. Les lésions siègent dans la couche sous-épithéliale. Elles consistent en des hémorragies diffuses et des lymphomes. Chaque papille est remplie d'un véritable amas de globules rouges, plus ou moins altérés ; leur abondance accentue les saillies papillaires. Au-dessous de cette couche et plus profondément, on voit une zone lymphomateuse, elle forme une nappe régulière où se découvrent de nombreux mononucléaires à noyaux pâles et pauvres en chromatine et de nombreux lymphocytes. Dans ces deux couches, hémorragique et lymphomateuse, cheminent des capillaires distendus, à parois altérées et rompues, ou bien des capillaires bouchés par des amas de globules blancs dégénérés et picnotiques.

2° *Estomac.* — Région cardiaque. Fixation au Bouin.

Amas lymphomateux dans la muqueuse entre les cols des glandes en tubes. En certains endroits, les globules blancs (mononucléaires à noyaux plus ou moins volumineux) ont dissocié les cellules des glandes, mais en général, celles-ci ont conservé un aspect normal.

3° *Intestin grêle.* — Fixation Bouin.

Les lésions, comme au niveau de l'estomac, siègent dans la zone épithéliale. Tout l'épithélium et la couche sous-jacente sont remplacés par un amas de globules rouges et de cellules mononucléaires dont la plupart possèdent des noyaux picnotiques. Dans cette couche d'infiltration, particulièrement dense au niveau des lymphomes, on voit des vestiges de culs-de-sac glandulaires plus ou moins dégénérés et les restes de la charpente des capillaires.

4° *Pancréas.* — Fixation Bouin.

Aucune modification de la charpente conjonctive. Pas de lymphomes interstitiels. La glande elle-même ne paraît pas altérée, au contraire, elle semble en voie d'hyperplasie. Les îlots de Langerhans contiennent des cellules volumineuses à noyaux géants ; et la capsule fibreuse de ces îlots faisant entièrement défaut, on assiste au contact et même en plusieurs endroits, à la continuité entre les deux éléments de la glande : l'îlot de Langerhans et le cul-de-sac glandulaire.

5° *Foie.* — Fixation Lindsay.

Dégénérescence pigmentaire et granuleuse des cellules du centre du lobule. Congestion de tout le lobule et abondance des cellules mononucléées du sang. Quelques petits lymphomes sont visibles au niveau des espaces portes.

6° *Cœur.* — Fixation Zenker.

Les lésions siègent seulement au-dessous du péricarde. Dans le tissu sous-séreux, et surtout dans les couches myocardiques superficielles, on découvre de nombreux lymphomes intimement mêlés à des foyers hémorragiques. Ces amas de globules blancs (grands mononucléaires à noyaux pâles) et de globules rouges dissocient les fibres myocardiques dont la striation perd sa netteté. Ils font entièrement défaut dans les couches profondes du myocarde où l'on ne remarque que l'abondance des éléments

blancs dans les capillaires et les vaisseaux. La fibre musculaire conserve dans ces régions un aspect normal.

7° *Reins.* — Fixation formol salé. Bouin.

Le parenchyme rénal est peu altéré : intégrité du glomérule ; intégrité des tubes contournés, qui possèdent leur bordure en brosse ; quelques tubes seulement sont en voie de cytolyse. A l'intérieur des tubes urinifères se voient des débris albumineux et quelques globules rouges. Autour des mêmes tubes, infiltration lymphomateuse uniforme avec prédominance en certaines régions. Seulement le plus répandu est toujours le mononucléaire à noyau pâle.

8° *Testicule.* — Fixation Bouin.

Structure normale, pas d'altérations cellulaires, pas de lymphomes dans le tissu interstitiel.

9° *Capsules surrénales.* — Fixation Bouin.

Structure normale de la substance corticale et de la substance médullaire. Pas de lymphomes.

10° *Corps thyroïde.* — Fixation Bouin.

Structure normale. Un seul petit lymphome dans le parenchyme de la glande.

11° *Corps pituitaire.* — Fixation Bouin.

Structure normale. Pas de lymphomes.

12° *Cervelet.* — Fixation formol salé.

Dans la substance grise corticale, entre les prolongements des cellules de Purkinje, on découvre quelques îlots lymphomateux formés de l'agglomération de globules blancs à gros noyaux clairs et de globules rouges. Mais c'est surtout au-dessous de la substance grise que ces lymphomes prédominent. Il s'agit alors d'une large nappe étendue et uniforme, formée de cellules mononucléées à petits noyaux sombres et à grands noyaux clairs entre lesquels se glissent de nombreux globules rouges.

13° *Moelle osseuse fémorale.* — Frottis et empreintes. Coloration. Leishmann. Inclusion. Fixation, Dominici, Coloration. Bleu de toluidine éosine.

La moelle est entièrement transformée, il n'y a plus trace de substance graisseuse. La majorité des éléments cellulaires qui constituent ce tissu est représentée par de gros mononucléaires ; leur protoplasma paraît plus ou moins basophile, et se borne à une mince bordure périnucléaire, exempte de granulations. Ces mononucléaires ont des dimensions variables, et l'on assiste, d'une part, à tous les intermédiaires entre ces éléments et le myélocyte à granulation neutrophile, et d'autre part, à toutes les transitions entre ce gros mononucléaire, les petits lymphocytes et même les petits monoblastes (métrocytes d'Engel) incolores, qui se transforment eux-mêmes en globules rouges à noyaux. Le noyau de ces grands mononucléaires à protoplasma basophile contient quelques karyosomes et toujours un ou deux nucléoles d'une basophilie moins prononcée. Outre ces grands mononucléaires non granuleux (cellule embryonnaire, myélo-

cytes non granuleux), on voit dans ce tissu quelques myélocytes neutrophiles, quelques myélocytes éosinophiles, quelques normo et mégaloblastes, de rares polynucléaires et quelques lymphocytes. En somme, il y a une mononucléose spéciale dans ce tissu médullaire. Il s'agit d'un tissu en reviviscence, comme le démontre l'abondance des figures équatoriales de karyokinèses. Pas de mégacaryocytes.

14° *Rate*. — Frottis et empreintes. Coloration Leishmann et Dominici. Inclusion : Fixation Dominici. Coloration : toluidine-éosine.

Tout le parenchyme a subi une complète transformation. Les corpuscules de Malpighi ont presque entièrement disparu, il n'en persiste que quelques rares amas de cellules rondes au voisinage de certains vaisseaux.

La pulpe entière est transformée en un tissu uniforme, où il est difficile de retrouver les cordons et les sinus. Dans ce tissu, on retrouve toute la série des mononucléés. Les gros mononucléés non granuleux de la moelle prédominent, puis viennent les myélocytes neutrophiles et éosinophiles, les petits mononucléaires non granuleux du type lymphocyte du plasmazelle, et enfin les grands macrophages surchargés de pigments ou de globules rouges. Les polynucléaires granuleux sont rares. La congestion se trouve également répartie dans le tissu, et on retrouve de nombreux globules rouges à noyaux. Quelques karyokinèses.

Il s'agit donc d'une rate en *transformation myéloïde embryonnaire*.

15° *Ganglion du hile splénique*. — Fixation formol salé. Coloration toluidine-éosine.

Les follicules lymphatiques ont conservé un aspect normal, certains possèdent même un centre germinatif. Les cellules de ces follicules appartiennent au type de petite cellule lymphatique à petit noyau et cytoplasma faiblement basophile. La périphérie de ces follicules se fond insensiblement avec un tissu uniforme qui ressemble à celui de la pulpe splénique. On y retrouve en grande abondance des mononucléaires non granuleux embryonnaires, quelques myélocytes, éosinophiles, des mononucléaires normaux, des lymphocytes, quelques globules rouges nucléés et des macrophages pigmentaires. Les capillaires qui parcourent ce tissu sont remplis par les mononucléés médullaires. Pas de modification de la charpente réticulaire.

OBSERVATIONS DE CHLOROME

Obs. 122. — Treadgold (cas II, 1908).

Garçon, 3 ans, fort, nourri au sein. Pas d'antécédents.

Durée. — 4 mois et demi.

Symptômes. — Début par paraplégie, puis tumeur sur le front, la joue droite, ensuite des deux côtés du maxillaire. Après 3 mois, épistaxis, insomnie. Entre à l'hôpital après 4 mois, grande anémie, teinte jaune verdâtre.

Tumeur sur l'os frontal droit mobile sous la peau, même tumeur sur la parotide droite, ganglions cervicaux axillaires inguinaux. Toux. Respiration 35. Pouls 120. Auscultation normale. Hémorragie des gencives, selles sanglantes, foie et rate augmentés. Urines rares, sanglantes, albumineuses.

8 avril. — Douleur au bras gauche et œdème.

Mort par hémorragie. Température 40°3.

Sang. — Hématies	1.800.000
Leucocytes	320.000
Formes dégénérées, surtout grands mononucléaires	50,55
Grands mononucléaires	17,85
Grands mononucléaires à noyau réniforme	3,21
Formes intermédiaires entre le grand et le petit mononucléaire	7,33
Cellules ressemblant au grand lymphocyte	6,42
Lymphocytes	1,78
Grands mononucléaires à granulations neutrophiles	6,42
Eosinophiles	35

Autopsie. — Ganglions de teinte verdâtre, hémorragie sous-péricardique, pleurésie droite, nodules lymphoïdes dans la plèvre ; splénisation de la base droite.

Hémorragies rétropéritonéales, rate et foie volumineux.

Hémorragie pie-mérienne et dans l'épaisseur de la capsule interne.

Ganglions lymphatiques. — Disparition des follicules, peu de lymphocytes, beaucoup de grands mononucléaires.

Tumeur du cuir chevelu encapsulée ; formée surtout de tissu réticulé ; il

y a une dégénération des capillaires, spécialement marqué dans la tunique adventice avec, dans un cas, prolifération de l'endothélium, beaucoup de cellules à noyaux multiples.

Obs. 123. — Steinhaus (1907).

Homme, 38 ans, pas d'antécédents.

Durée. — 12 semaines.

Symptômes. — Se plaint de douleurs, dans la jambe gauche, le sternum et les côtes, ayant débuté depuis 6 semaines ; aux points douloureux, nodosités consistantes sur l'os ; rate palpable, prostate augmentée. Grande pâleur, faiblesse générale ; puis paralysie faciale bilatérale, mort par urémie.

Sang. — Hématies.	3.000.000	plus tard	2.000.000
Leucocytes.	20.000	»	45.000
Lymphocytes grands . .	10	»	47
— petits. .. .	40	»	13
Myélocytes varient de. .		16 à 32 0/0	

Le reste est formé de polynucléaires neutrophiles.

Autopsie. — Sur la surface antérieure du sternum tumeur plate de 12 centimètres sur 6, consistante, de couleur verte. Au bord droit du sternum, tumeur semblable au poumon, trois autres tumeurs semblables sur la paroi thoracique, un nodule dans le thymus hypertrophié, plusieurs petits nodules sur la plèvre viscérale droite. Les ganglions ne sont pas augmentés, la rate à peine. A la surface du rein, petit nodule vert, nodule semblable dans la prostate. Masses verdâtres le long de la colonne vertébrale, au niveau des articulations temporo-maxillaires, contre la face interne des pariétaux et occipitaux.

La moelle osseuse fémorale est en partie verte, en partie rouge, pourtant molle et presque diffluente.

Histologie. — Les mailles du réseau fibrillaire de ces tumeurs contenaient principalement des cellules neutrophiles mononucléaires et plus rarement polynucléaires. A ces cellules venaient se joindre en petite quantité et en forme d'îlots de grands lymphocytes à noyau clair et protoplasma basophile. La moelle présentait le même aspect, la rate et les ganglions ne présentaient pas de lésions.

Obs. 124. — Steinhaus (1909).

Homme, 28 ans. Fièvre typhoïde avec abcès pharyngés, 4 mois avant.

Durée. — Trois semaines.

Symptômes. — Début par affaiblissement de l'ouïe, vertiges et protrusion des globes oculaires. Puis hémorragies de la bouche et du rectum, hémorragies sous-conjonctivales ; œdème du bras gauche et fièvre (39°). Ulcération buccale.

Tumeur sous-occipitale, sternale à gauche, nodules sous-cutanés aux jambes et purpura sur tout le corps. Rate palpable.

Urines sanglantes.

Sang. —	Hématies.	2.000.000
	Leucocytes.	80.000

Il y a 91 0/0 de lymphocytes.

Autopsie. — Masses néoplasiques verdâtres sur la jambe gauche, le sternum, les côtes, la masse néoplasique retrosternale adhère au péricarde. Dans la cavité dilatée du cœur droit des caillots verts qui se prolongent dans l'artère pulmonaire et les veines.

Les ganglions du cou et du hile sont augmentés et gris rougeâtre à la coupe.

La rate et le foie sont augmentés.

Dans les reins, petits nodules verts, tumeur verte le long de la colonne vertébrale des deux côtés. Tumeurs analogues à la face interne et à la face externe des os du crâne, quelques-unes les traversent de part en part. Tumeurs vertes tapissant les orbites.

Histologie. — Les tumeurs sont composées d'une trame fibrillaire fine renfermant des cellules rondes ou déformées par compression réciproque, de la dimension de gros mononucléaires du sang avec une couche mince de protoplasma périnucléaire basophile, nombreuses formes de mitoses.

Les mêmes cellules sont abondantes dans la moelle osseuse et la rate.

Obs. 125. — Benjamin et Sluka.

Garçon, 4 ans, pas d'antécédents.

Durée. — 3 mois.

Début en février 1906, tumeur de la tempe gauche datant de 6 semaines et exophtalmie de l'œil gauche. Pâleur, maigreur, parésie faciale, marquée, hydrocéphale et fontanelles bombées. Sur les écailles du temporal, tumeurs douloureuses de la grosseur d'un pois, sur la tempe gauche, tumeur molle de la dimension d'une pièce de 5 francs. Tumeurs sur la voûte palatine.

L'œil gauche est repoussé en avant, en bas en dehors, la pupille est proéminente, il n'y a pas d'hémorragie rétinienne, pas de lésions de l'oreille.

Pas de tumeurs des os du tronc ni des membres mais rachitisme.

Ganglions cervicaux axillaires, inguinaux

Pâleur de la peau et des muqueuses, la rate n'est pas appréciable.

L'état empire les jours suivants, ecchymose de la paupière, nouvelle tumeur contre le maxillaire droit.

Les tumeurs sont irradiées, les leucocytes baissent, les tumeurs diminuent, l'état général empire.

11 jours après, amélioration, puis de nouveau les tumeurs apparaissent, incontinence des matières et des urines.

Nouvelle irradiation, la mort arrive au bout de 3 mois.

Sang. —	Hématies	2.000.000
	Leucocytes	25.000
	Hémoglobine	1,5
	Polynucléaires neutrophiles	17
	Myélocytes	47
	Lymphocytes	19
	Grands lymphocytes	9
	Grands mononucléaires	7
	Cellules de Türck	1

Autopsie. — Gencives nécrotiques. Infiltration gris vert du temporal. Nodules de la dure-mère, poumon adhérent par masse néoplasique d'un vert pâle, le périoste costal est infiltré, gris vert, tumeurs verdâtres sur le palais. Ganglions trachéo-bronchiques petits. Rate 70 grammes.

Les ganglions du hile du foie sont verts, de mêmes nodules verdâtres dans les reins, tumeur verdâtre sur le sacrum.

Moelle diaphysaire rouge foncé, le périoste est infiltré.

Histologie. — La tumeur paraît constituée de cellules rondes d assez grandes dimensions, le noyau rond contient 2 à 4 nucléoles ; le tissu conjonctif peu développé. Les cellules sont granuleuses, neutrophiles, mais extrêmement fines et ne peuvent être considérées comme des cellules granuleuses habituelles.

CONCLUSIONS

Sous le nom de leucémie aiguë, il faut entendre avec Ebstein un syndrome clinique caractérisé :

1° Par une augmentation de volume des ganglions ; de la rate, du foie, et par des douleurs osseuses témoins de l'atteinte de la moelle ;

2° Par des lésions de stomatites ou d'angine d'apparence nécrotique ;

3° Par la fréquence des hémorragies et du purpura.

Ce syndrome s'accompagne d'une augmentation considérable des globules blancs du sang, 80.000 en général, ce chiffre pouvant être abaissé, 20.000, ou au contraire considérablement élevé, 300.000 à 400.000.

La formule hémoleucocytaire est caractéristique, il s'agit d'une mononucléose (90 0/0) due à la présence dans le sang d'un leucocyte anormal : cellule de 10 à 20 μ à noyau rond ou ovalaire volumineux présentant un à quatre nucléoles se colorant faiblement par les couleurs basiques. Le protoplasma peu abondant entoure le noyau d'une auréole, il est très fortement basophile, et ne présente pas de granulations.

Cette cellule est une cellule souche de laquelle dérivent tous les autres leucocytes. On trouve de nombreuses formes de transition entre elles, les myélocytes et les cellules lympho-conjonctives;

les myélocytes et les hématies nucléées se trouvent en grand nombre dans le sang.

L'anatomie pathologique nous montre un rappel de la fonction leucopoïétique dans tous les organes ayant chez l'embryon participé à l'hématopoïèse. Foie, rate, ganglion, moelle osseuse et parfois le thymus présentent une hyperplasie très marquée.

L'histologie nous montre un retour à l'état embryonnaire du tissu conjonctif et de l'endothélium vasculaire : transformation du fibroblaste en cellule lympho-conjonctive, et de celle-ci en cellule libre soit macrophage, soit cellule embryonnaire du même type que celle rencontrée dans le sang.

Cette reviviscence rend à la moelle osseuse son aspect fœtal, mais avec au point de vue histologique un aspect pseudo-lymphoïde.

La rate et les ganglions prennent l'aspect d'un tissu uniforme par la disparition des follicules lymphoïdes : il y a retour à l'état embryonnaire.

Les deux formes décrites longtemps de leucémie aiguë lymphoïde et myéloïde ne nous paraissent pas devoir être conservées, car elles présentent même évolution clinique, même formule hématologique et même anatomie pathologique. Classée, tout d'abord comme lymphoïde à cause de sa formule mononucléaire non granuleuse, elle a été dans la suite considérée comme d'origine myélogène à cause de la réaction de la moelle osseuse qui l'accompagne et de la présence dans le sang d'éléments myéloïdes.

Tout en admettant ces faits nettement constatés, il nous semble que l'on peut préciser encore plus la nature de cette affection. Tant à cause de la présence de cellules souches dans le sang que à cause de la réaction lympho-conjonctive retrouvée dans tous les organes, la leucémie aiguë nous apparaît essentiellement comme une leucémie embryonnaire.

Les réactions histologiques que l'on y constate nous permettent de la rapprocher des maladies à spirilloses, telle que la spirillose ou pseudo-leucémie des poules, infection dans laquelle nous avons constaté des formations lympho-conjonctives comparables.

Tout dans l'évolution de la maladie, dans son anatomie patho-

logique nous fait penser que la leucémie embryonnaire à marche aiguë est une maladie infectieuse, aucune des recherches faites dans ce sens ne paraît encore concluante.

Seule la connaissance exacte de la cause réelle permettra un traitement efficace, les divers traitements tentés n'ayant pas réussi à éviter un dénouement fatal.

Vu :
Le Président de la thèse,
P. MARIE.

Vu :
Le Doyen,
L. LANDOUZY.

Vu et permis d'imprimer,
Le Vice-Recteur de l'Académie de Paris
L. LIARD.

INDEX BIBLIOGRAPHIQUE

Achard, Ramond et Foix. — Résistance et activité des globules blancs dans les leucémies. *Soc. de biol.*, 9 avril 1909, p. 568.

Aguinet et Ribadeau-Dumas. — Leucémie et lésions cutanées. *Arch. gén. de médecine*, 1905, p. 1928-1934.

Albertini (de). — La formule hémoleucocytaire dans dix cas de scorbut. *La Riforma Medica*, 3 mai 1909, p. 489.

Apert. — Leucocythémie aiguë présentant certains caractères spéciaux. *Bull. Soc. Anat.*, janvier 1898, p. 118.

Arnsperger (L.). — Comme quoi la leucémie peut se manifester sous la forme épidémique. *Münch. med. Wochensch.*, 3 janvier 1905.

Aubertin. — Origine myélogène de la leucémie aiguë. *Semaine médicale*, 14 juin 1905.

— *Les réactions sanguines dans les anémies graves.* Thèse de Paris, 1905.

Audry. — Sur les leucémides. *Bull. Soc. franç. dermat. et syphil.* Paris, 1902, t. XIII, p. 118-121 et thèse Germès.

Auer. — *Americ. Journ. of Med.*, 1906, t. CXXXI, p. 1002.

Babonneix et Tixier. — La leucémie chez le nourrisson. *Archives de médecine des enfants*, t. XII, n° 9, sept. 1909.

Barié et Salmon. — *Soc. méd. des hôp. de Paris*, 2 février 1903.

Bauer. — *Ueber akute Leukämie.* Thèse Bonn, 1901.

Beaujard. — *La radiothérapie dans les leucémies.* Thèse Paris, 1905.

Benda. — Anatomische Mittheilungen über akute Leukämie. 15 *Congress für innere Medizin*, 1897. Wiesbaden, p. 371.

Benjamin et Sluka. — *Jahrbuch für Kinderheilkunde*, 1907, p. 87.

Bensaude et Rivet. — Sur un cas de leucémie aiguë pseudo-scorbutique. *Bull. Méd.* Paris, 21 décembre 1904, p. 1101-1104.

Bergé. — *Traité de médecine.* Paris, Doin, 1909.

Bezançon. — Maladies du sang et des organes hématopoiétiques. *Arch. gén. méd.*, 1900, t. III, p. 488-510.

Bezançon et Clerc. — Leucémie aiguë. *Soc. anat.*, 7 juillet 1899, p. 706.

Blache. — *Bulletin de l'Académie de médecine*, 29 janvier 1856, p. 398.

Boinet. — *Congrès international de médecine.* Paris, 1900.

Bradford et Schaw. — *Soc. roy. méd. et chir. de Londres*, 4 juin 1898.

Buchanan. — Case of acute lymphatic Leukaemia. *Australas. Med. Gaz.* Sydney, 1909, t. XXVIII, p. 30.

Butterfield. — *Ueber die ungranulierten Vorstufen der Myelocyten, und ihre Bildung in Milz, Leber und Lymphdrüsen.*

Cadiot et Weil (P. Emile). — Un cas de lymphadénie chez le chien. *Arch. de méd. expériment. et d'anat. path.*, n° 6, novembre 1904.

Castaigne et Rathery. — *Manuel des maladies de l'appareil circulatoire et du sang.* Paris, Masson, 1905.

Cavalié. — Thèse de Montpellier, 1895.

Chauffard et Lœderich. — Etude sur quelques formes cliniques de l'anémie pernicieuse. *Revue de Médecine*, 15 septembre 1905.

Cordinier. — Report of a case of acute myelogen leukæmia. *Johns Hopkins hospital Bulletin*, 1904, p. 314.

Cornil. — *Congrès de médecine, Paris*, 1900. *An. path.*

Courcoux et Ribadeau-Dumas. — Anémie infantile pseudo-leucémique. *Soc. de biologie*, 20 octobre 1904.

Crac (M.). — Acute leukæmia in childhood with report of a case. *Johns Hopkins hosp. Bull.*, 1900, t. XI, p. 102-107.

Craig. — Leucocythemia. *Dublin Journ. med. sc.*, septembre 1896.

Dansac. — Leucocythémie aiguë d'emblée. *Med. méd.*, 20 octobre 1892.

Delacroix. — *La leucémie aiguë lymphatique.* Thèse de Paris, 1904-1905.

Delbet. — Origine infectieuse du lymphadénome malin. *Sem. méd.*, 1893, p. 430.

— *Académie des sciences*, juin-juillet 1895.

— *Traité* Le Dentu et Delbet, art. Lymphadénome.

Dennig. — Ueber akute Leukämie. *Münch. med. Woch.*, 1900, t. XLVII, p. 1297-1301.

Descos, Mandy et Péju. — Leucémie aiguë. *Loire médicale*, 15 janvier 1908, p. 8.

Dominici. — Considérations sur les leucémies. *Soc. de biol.*, 1900, t. LII, p. 74-75.

— Le processus histologique de la leucémie myélogène. *Presse méd.*, t. II, p. 35-38, 21 juillet 1900.

— Sur la transformation myéloïde de la rate *Soc. de biol.*, 10 nov. 1900, p. 949.

— Considérations sur les leucémies. *Soc. de biol.*, 20 janvier 1900, p. 76.

— Sur l'histologie de la rate normale. *Arch. de méd. expér.*, 1900, n° 5, p. 563.

— Histologie de la rate au cours des états infectieux. *Arch. de méd. expér.*, 1900, n° 6, p. 733.

— Polynucléaires et macrophages. *Arch. méd. exp. et Anat. pathol.*, janvier 1902.

— De l'origine lymphatique ou amyéloïde des polynucléaires ou leucocytes granuleux à noyau polymorphe. *Folia hematologica*, juillet 1909, Band VI, Heft II, p. 97.

— Des éléments basophiles dans la moelle osseuse. *Soc. de biol.*, 29 juillet 1899.

Dominici et Duval. — Histogénèse du tubercule et réaction de la rate chez le cobaye tuberculeux. *Arch. méd. exp. et Anat. pathol.*, 1906, p. 58.

Dreschfeld. — *British med. Journ.*, 1892, p. 893.
Dubrulle. — Thèse de Paris, 1875.
Dudgeon. — Acute lymphocythæmia. *The Lancet*, 17 décembre 1903.
Dupont. — Les hématomes sous-cutanés dans les leucémies. *Trib. méd.*, 1908, p. 678-680 ; 696-711.
Durozier. — Un cas de leucocythémie splénique. *Gaz. hôp.*, 1858, p. 605.
Ebstein. — Ueber die akute Leukämie und Pseudoleukämie. *Deut. Arch. für kl. Med.*, Bd. 44, p. 343, 1889.
— *Deutsche med. Woch*, juillet 1894.
Ehrlich. — Methodologische Beiträge zur Physiologie und Pathologie der verschiedenen Formen der Leukocyten. *Zeitsch. f. kl. Med.*, 1880, t. I, p. 553.
— *Farben analytische Untersuchungen zur Histologie und Klinik des Blutes.* Berlin, 1891, t. I, p. 42.
Eichhorst. — *Virchow's Archiv*, 1892, n° 139, p. 365.
Elfer. — Ein besonderer Fall von Leukämie. *Folia hemat.*, 1906, p. 246.
Ellermann und Bang. — *Centralblatt f. Bakteriol.*, 1908, Bd. XLVI, p. 595.
— Leucémie expérimentale des poules. *Zeitsch. für Hygiene*, 1909, t. LXIII, p. 230-272.
Englisch. — *Jahresbericht über die Leistungen und Forschungen in der gesammten Medizin*, 1877, 12, Bd. 2, p. 255.
Erb Junior. — Septische Erkrankungen und akute Leukämie. *Deut. med. Woch.*, 1907, n° 21.
Esbach et Jean Baur. — Leucémie aiguë à lymphocytes. *Arch. des maladies du cœur*, juin 1909.
Fabian. — Chloroleucémie lymphoïde et myéloïde. *Ziegler's Beiträge*, Bd. 43, 1908.
Fabian, Naegeli et Schatiloff. — *Virch. Arch.*, décembre 1907.
Fage. — *Recherches sur le tissu lymphoïde dans les épithéliomas non ulcérés du sein.* Thèse de Paris, G. Steinheil, 1909.
Ghérardo Ferreri. — Un cas de leucémie aiguë d'origine tonsillaire. *Ann. des mal. de l'oreille, du larynx*, etc. Paris, 1900, t. XXVI, p. 571-575.
Fiessinger et P.-L. Marie. — A propos d'un cas de leucémie aiguë myélogène à forme hémorragique. *Bull. Soc. méd. hôp. de Paris*, n° 2, p. 44-62.
Fraenkel. — Klin. Mitteilungen über akute Leukämie. *Congress f. innere Med.*, 15, 1897, p. 358.
— *Deut. med. Woch.*, 1895, p. 639.
— *Zeitsch. f. kl. Med.*, 1881, p. 405.
— *Deut. med. Woch.*, n°s 39 et suiv., 1893.
Friedreich. — *Arch. f. path. Anat.*, 1857, t. V, 12, p. 37.
Fuchs. — *Acute und kronische Leukämie.* Inaug. Dissert. Hall, 1891.
Fussel, Jopson, Taylor. — *The Philadelphia med. Journ.*, 7 janvier 1899, p. 39.

Gaboriaud. — Adénie et leucocythémie. *Gaz. méd. de Nantes*, 1890.
Gardavot. — *Leucémie aiguë hémorragique.* Thèse de Paris, 1903.
Gaucher. — Leucocythémie aiguë. *Progrès méd.*, 1881, p. 445.
Germès. — *Contribution à l'étude des leucémides.* Thèse Toulouse, 1902.
Gilbert et Weil. — Contribution à l'étude de la leucémie aiguë. *Arch. de méd. exp.*, mars 1899.
— *Arch. de méd. exp. et d'anat. path.*, mars 1904.
Gælser. — *Deut. med. Woch.*, 1887, p. 641.
Gluzinski (A.) (Lemberg). — Anémie pernicieuse à la douve du foie. *Wien. klin. Woch.*, 1909, n° 1, p. 6.
Goldschmidt. — *Münch. med. Woch.*, 1896, n° 30.
Green. — Leucémie aiguë dans la grossesse. *New York med. Journ.*, janvier 1888.
Green. — Thèse de Paris, 1900.
Greiwe. — *Berl. klin. Woch.*, 1892, Bd. 29, p. 825.
Guinon et Jolly. — Un cas de leucémie aiguë. *Rev. mens. des mal. de l'enfance*, juin 1899, p. 262.
Guthrie et Emery. — A case of fatal Lymphocythæmia (lymphatic leukæmia of a boy aged six years). *Chir. Journ.*, London, 1908-1909, XXXIII, p. 330-336.
Guttmann. — *Berl. klin. Woch.*, 1891, n° 46, p. 1110.
Haushalter et Richon. — Leucémie aiguë chez un enfant. *Arch. de méd. des enf.*, juin 1899, p. 356.
Hayem. — *Soc. biol.*, décembre 1898, *Gaz. hebd.*, 1898, p. 481-485.
Hayem et Bensaude. — Sur un cas de leucémie aiguë à forme hémorragique. *Soc. méd. des hôp.*, 13 février 1903.
Herrick. — *Journ. Amer. of med. Assoc.*, 1897, t. XXIX, p. 171.
Hertz (Albert). — Pour l'étude de la leucémie aiguë. *Wien. klin. Woch.*, t. XXII, n° 14, p. 491, 8 avril 1909
Hilbert. — *Deut. med. Woch.*, 1893, n° 36.
Hinterberger. — *Deut. Arch. f. kl. Med.*, 1891-1892, Bd. 48, p. 324.
Hintze. — Ein Beitrag zur Lehre der akuten Leukämie. *Deut. Arch. f. klin. Med.*, Bd. 53, p. 377, 1894.
Hirschfeld. — De la leucémie myéloïde aiguë. *Berl. klin. Woch.*, 1907, n° 25.
Hirschfeld et Tobias. — Uber Löwitz Protozsoenbefunde bei Leukämie. *Berl. klin. Woch.*, 1900, t. XXXVII, 490-491.
Hirschfeld et Jacoby. — Sur la leucémie transmissible des poules. *Berl. klin. Woch.*, 1909, n° 4, p. 159-160.
Hirtz, Delamare et Genevrier. — Recherches sur un cas de leucémie aiguë. *Arch. d'anat. méd. exp. et de pathol.*, janvier 1904, p. 136.
Hirtz et Labbé. — Un cas de leucocythémie à marche aiguë. *Soc. méd. hôp.*, 16 et 23 mars 1900.
Hutinel. — *Les maladies des enfants*, t. II, p. 416.
Immermann. — *Deut. Arch. f. klin. Med.*, 1874, p. 276.

Jacobeus. — Contribution à l'étude de la chloroleucémie myéloïde (chlorome). *Deut. Arch. f. klin. Med.*, 23 avril 1907, t. XCVI.

Jacques. — Leucémie et pseudo-leucémie. *J. Méd.*, Bruxelles, 1905.

Jagié. — Sur les granulations des lobules blancs. *Berl. klin. Woch.*, 28 juin 1909, n° 26.

Jagot. — Un cas de leucémie aiguë d'Ebstein. *Arch. méd. d'Angers*, 1899.

Jawein. — Sur la cause de la splénomégalie aiguë dans les empoisonnements et les maladies infectieuses. Rôle physiologique. *Journ. de physiologie et de path. génér.*, 1900, t. II, p. 297-312.

Jeanselme et Weil (P. E.). — Un cas de leucémie aiguë chez l'enfant. *Trib. méd.*, 1904.

Jolly. — Examens histologiques dans un cas de leucémie aiguë. *Ecole pratique des hautes études. Lab. du Coll. de France.* Trav. 1898-1899. Paris, 1900, p. 150-154.

— *Recherches sur la valeur morphologique et la signification de différents types de globules blancs.* Thèse de Paris, 1897-1898.

Josserand et Laurent. — Un cas de leucémie aiguë. *Lyon méd.*, 1906, p. 892-894.

Jousset. — Recherches expérimentales, anatomiques et cliniques portant sur sept cas de leucémie myélogène. *Soc. méd. des hôp.*, 1905, 499-504.

Julia de Roig. — Thèse de Toulouse, 1898-1899.

Keating. — *Amer. Journ. of Obstetrics*, 1886.

Kelsch. — *Arch. phys. norm. et path.*, 1875, t. VII, p. 492.

Kelsch et Vaillard. — Tumeurs lymphadéniques multiples avec leucémie. *Ann. de l'Institut Pasteur*, 1890, p. 276.

Kelly. — Acute lymphocytic leukaemie with reference to its myelogenus origin. *University of Pennsylvania Med. Bull.*, octobre 1903.

— *Tr. Ass. Am. physician*, Philadelphie, 1903, 481-521.

Koroleff. — *Acute myeloïde Leukemia Med. pribav. K. Morsk. sborniku.*, St-Pétersbourg, 1908, 338-355.

Klein et Steinhause. — Deux cas de chlorome. *Arch. de méd. exp.*, 1909.

— Ueber das Chlorom. *Centralblatt für Pathologie und pathol. Anatomie* 30 janvier 1904.

Kraus. — Ein durch eine intercurrente Infektionskrankheit, als abgeheilt zu betrachtender Fall von medullärer lienaler Leukämie. *Beiträge z. inn. Med. Festchr.*, 1899.

— Ueber eigentümliche Blutbefunde bei 2 Fälle von Medullärer, lienaler leukämie. *Congr. f. inn. Med.*, Wiesbaden, 1899.

— Ein Fall von grosszelliger lymphatischer leukämie. *Charité Ann.* Berlin, 1908, t. XXXII, p. 35-46.

Kübler. — Ein Fall von akuter Leukämie. *Deut. militärärtzliche. Zeitsch. Bull.*, 1900, t. XXIX, p. 460-463.

Küssner. — *Berl. klin. Woch*, 1876, n° 9, p. 109.

Kutschera. — Traumatische Leukämie. *Aertzl. Sachverstand. Zeit. Bull.*, 1900, t. VI, p. 129-131.

Labbé (Marcel). — Purpura et leucémie lymphatique. *Soc. méd.*, janvier 1905.

Lacapère. — Thèse de Paris, 1903.

Lang. — Chlorome. *Arch. gén. de médecine*, 1898.

Lanceraux. — *Anat. pathol.*, Masson, 1871, p. 137.

Lauenstein. — *Deut. Arch. für klin. Med.*, 1876, Bd. XVIII, p. 120.

Leclerc. — *Lyon médical*, 14 février 1904.

— Leucémie à marche rapide. *Bull. de la Soc. med. des hôp. de Lyon* 1904, p. 34.

Lehndorff et Zak. — Myeloïde Leukämie im Greisen alter mit eigenartigen histologischen Befunden. *Folia hemat.* Leipzig, 1907, p. 636-652.

Lenoble. — Deux cas de leucocythémie leucémie ganglionnaire et leucémie myélogène) *Etude critique de la doctrine de la dualité des leucémies.* Paris, Institut de Bibliog., 1900, in-8°, 25 p., 1 fig.

Leube. — Ueber ein Fall von rapid verlaufender schwerer Anämie. *Sitzungen d. phys. med. Gesell. zu Würzburg*, 1900.

Leube et Fleischer. — *Virchow's Archiv*, 1881, vol. 83, p. 124.

Leyden (H.). — *Beitrag zur Lehre der acuten Leukämie.* Inaug. Dissert., Berlin, 1890.

Liffran. — *Contribution à l'étude de la leucocythémie aiguë.* Thèse Bordeaux, 1893-1894.

Litten. — *Berl. klin. Woch.*, 1877, n° 19, p. 256.

— *Verhandlung des XII. Congress für innere Med.* Leipzig, 1892, p. 159.

Longcope et Donhauser. — A study of the proteolitic ferments of the large lymphocytes in a case of acute leukœmia. *Bull Ayer. Collin Lab. Penn. hosp.* Phil., 1908, n° 5, p. 101-115.

Lœwit. — Parasites. *Presse méd.*, 1er juillet 1899.

— *Die Leukämie als Protozoeninfektion Untersuchungen zur Aetiologie und Pathologie.* Wiesbaden, Bergmann, 1900.

— Weitere Untersuchungen über die Parasiten der Leukämie. *Centralblatt für Bacteriol.* Iena, 1900, t. XXVII, p. 503.

— Ueber die Hämamoebien im Blute Leukämischer. *Wien. klin. Woch.*, 1900, t. XIII, p. 136.

Luce. — Uber Leukanämie. *Deut. Arch. für klin. Med.*, Bd. 79, 1903.

Mahar Naud et Rose. — *Rev. mens des mal. de l'enfance*, 1902.

Mannaberg. — *Congr. de méd. int.* Wiesbaden, 1896, p. 252.

Martin. — *Soc. barth. hosp. Reportes*, septembre 1865, t. I, p. 268.

Massius et Francotte. — Extrait du *Bull. de l'Acad. de méd. de Belgique*, 3e série, vol. XXIX, n° 1, 1885.

Mattirolo. — Contribution à l'étude des leucanémies. *Folia hemat.*, 1905, n° 6, p. 395.

— Les leucanémies. *Folia hemat.*, n° 10, p. 65.

May. — Inclusions leucocytaires. *Deutsch. Arch. f. klin. Med.*, 28 avril 1909, t. XCVI, p. 1-6.

Melland. — Acute Leucocythœmia. *The medical chronicle*, septembre 1902.

— Leucocythemia with apparent change of type from splenomedullary to lymphatic. *Transaction Pathol. Soc.* London, 1906, t. LVII, p. 111.
— Discussion sur les leucocytes. *British Med. Journ.*, 1904, t. II, p. 597.
Menetrier et Aubertin. — *La leucémie myéloïde.* Paris, Masson, 1906.
Erich Meyer et Heineke. — *Deut. Arch. für klin. Med.*, 1906, Bd. LXXXXIII, p. 435.
Millard et Girode. — *Soc. méd.*, 13 mars 1903.
Minkowski. — Ref. des *XVII. Congr. für innere Med.*, 1899.
Mosler. — De la pharyngite et de la stomatite leucémiques. *Virch. Arch.*, 1868, t. XVII, p. 444.
— *Arch. für path. Anat.*, 1888. Bd. 174, p. 461.
Muller. — *Jahrbuch für Kinderheilkunde*, 1895. Bd. 40, p. 130-148.
Musser. — *Trans. phil. Co. Med. Soc.*, 28 septembre 1887.
Neumann. — Ein Fall von Leukämie mit Erkrankung des Knochenmarks. *Arch. der Heilkunde.* Bd. XI, 1870, p. 1.
Nobel. — *Deut. medicinal Zeitung*, 1892. nº 100, p. 1176.
Obrastzow. — Zwei Fälle von acuter Leukaemie. *Deut. med. Woch.*, nº 50, 1890, p. 1150
Ollivier et Ranvier. — Nouvelles observations pour servir à l'histoire de la leucocythémie. *Arch. de physiologie*, 1869, t. II, p. 407-421 et 518-579.
Ottenberg. — Observations sur la leucémie aiguë et les corps d'Auer. *Amer. Journ. of med. sc.*, octobre 1909, t. CXXXVIII, nº 4, p. 502.
Oulmont et Ramond. — Leucémie aiguë. *Soc. biol.*, 29 juillet 1899, p. 174.
Pappenheim. — Ueber die Stellung der akuten grosszellieg lymphocytären Leukämie im nosologischen System der Leukämien. *Folia hemat.*, 1907, nºs 1-2.
Pappenheim et Hirschfeld. — Über akute, myeloïde und lymphadenoïde makrolymphozytäre Leukämie an der Hand von zwei verschiedenen Fällen. *Folia hemat.*, mars 1905, Bd. V, nº 5, p. 347.
Pappenheim. — *Atlas der menschlischen Blutzellen.* Iena, Fischer, 1905.
— Ueber die grosse Mononukleäre ungekörnte zelle unter den Leukozyten. *Folia hemat.*, oct. 1908. Bd VI, p. 217.
Parvu. — Pouvoir phagocytaire des globules blancs et indice opsonique dans la leucémie myélogène. *Soc. de biol.*, 21 novembre 1908.
Patoir et Dehon. — Un cas de leucémie aiguë chez un adulte. *Echo méd. du Nord.* Lille, 25 juin 1905.
Pawlowski. — *Deut. med. Woch.*, 14 juillet 1892, nº 28, p. 641.
Peters. — Contribution à l'étude de la question de la leucémie. *Münch. med. Woch.*, 2 juillet 1909, p. 1478.
Phear. — A case of acute leukœmia. *Med. Chir. trans.* London, 1901, t. 84, p. 453.
Pinkus, Ehrlich, Lazarus. — *Spezielle Pathologie und Therapie.* Bd. VIII, Th. I, Heft 3. Vienne, 1901.
Pineles. — Präparate von acuter leukämie. *Wien. klin. Woch.*, 1899, p. 997.

Pollmann. — Ein Fall von Leukämie beim neugeborenen. *Munch.med. Woch.*, 11 janvier 1898, p. 44.

Ponfick. — *Arch. f. path. Anat.*, 1876, Bd. 67, p. 369.

Port. — Contribution à l'étude de la leucémie myéloïde aiguë. *Deut. Arch. f. klin. Med.*, 7 juin 1909, t. XCXVI, p. 236-251.

Posselt. — Lymphadénie et hyperplasie lienis (Pseudo-leukaemia nach. ileo-colotyphus). *Prag. med. Woch.*, 1900, t. XXV, p. 303-304 et 339-340.

Proescher. — Recherches sur le spirochète lymphatique. *New York med. Journ.*, 24 avril 1909.

Reed. — A case of acute lymphatic leukœmia without enlargement of the lymph. glands. *Am. J. med. Sc.* Philadelphie, t. 124, n° 4, octobre 1902.

Ribadeau-Dumas. — Réaction normoblastique et myéloïde. *Arch. gén. de médecine*, 1903, p. 2568.

Rist et Ribadeau-Dumas. — Spirillose des poules. *Société anatomique*, juin 1905, p. 533.

Rist et Béclère. — Apparition en masse de myéloblastes non granuleux au cours de la leucémie myéloïde. *Soc. biol.*, 12 mars 1910.

Rivet. — Sur deux cas de leucémie aiguë. *Gaz. hôp.*, 1905, n° 135, p. 1611.

Robins and Arque. — *Mensual med. Journ.*, 1896-1897, t. 25.

Roux et Lannois. — Note sur un cas d'adénie infectieuse due au staphylococcus pyogenes aureus. *Revue de médecine*, 1890, p. 1011.

Rubinstein. — *Zeitschrift für Medizin*, Bd XLII, 1901, p. 161.

Rudler. — *De la lymphadénie maladie infectieuse*. Thèse de Lyon, décembre 1895.

Sabrazès. — Sur la leucémie myéloïde à marche rapide. *Gaz. hebd. des sc. méd. de Bordeaux*, 1904.

Schmidt. — Zwei Fälle von akuter grosszelliger Leukämie mit positiver Oxydasereaction. *Mittheilung. der Gesellsch. f. inn. Med. und Kinderkrankh.*, in Wien, 1909, t. VII, p. 91-94.

Schmorl. — Ueber Leukämie mit ausganz in Osteosklerose. *Gesellsch. f. Natur in Heilkunde zu Dresden*, 30, I, 1904.

Schultze. — Rapport pour l'étude de la leucémie aiguë. *Ziegler's Beiträge*, 1906, t. 39, p. 252.

— Diagnostic différentiel des leucémies. *Munch. med. Wochensch.*, 1909, n° 4, p. 167.

Seelig. — *Deut. Arch. f. klin. Med.*, 1895, t. 54, p. 537.

Senator. — Anémie pernicieuse avec transformation lymphadénoïde de la moelle. *Zeitsch. für klin. Med.*, décembre 1904.

— Ein Fall von leukämia acutissima unde entiripetalen Venenpuls. *Berl. klin. Woch.*, 1890, p. 69.

Stair. — *Journ. amer. med. ass.*, 1885, p. 586.

Steinhaus. — *Zeitsch. für Heilkunde*, Bd. XXVI, 1906.

Steinhauss (Jules). — Deux cas de chlorome. *Archives de méd. exp. et d'anat. path.*, 1909, n° 1, p. 64-74.

Sternberg. — *Centralblatt für allgemeine und pathologische Anatomie*, Bd. XV, 1904.

Stevens. — A case of acute lymphocytic Leukaemia. *The Lancet*, 21 janvier 1905, p. 153.

Stiénon. — Un cas de chlorome. *Arch. des mal. du cœur, des vaiss. et du sang*, septembre 1909.

Stirnimann. — Leucémie aiguë et amygdalotomie. *Jahrb. f. Kinderheilkunde*, 1907.

Theodor. — *Arch. für Kinderheilk.*, 1897, Bd. 22, p. 47.

Thomas. — De l'existence de la leucémie aiguë. *Rev. méd. de la Suisse romande*, Genève, 1901, p. 175.

Thomson et Ewing. — *Model Rev.*, 1898, t. LIII, p. 333.

Traversa. — *Riforma medica*, 1893, vol. III, p. 26.

Treatgold. — Chloroma and acute lymphatic leukämia with an accound of four Cases and a discussion of the pathology of the disease. *Quarterly Journ. of med.*, t. I, n° 3, avril 1908, p. 239.

Trousseau. — *Cliniques médicales*

Türck. — Maladies infectieuses et atrophie du système granulocytaire. *Wien. klin. Woch.*, 1907.

— Système des lymphosarcomatoses. *Wien. klin. Woch.*, 1903, p. 1093.

— *Mittheilung der Geselsch. für inn. Med.*, Vienne, 1909, p. 89.

— Ueber die Naemamöben Lövüts in Blute Leukaemischen. *Wien. klin. Woch.*, 1900, t. XIII, p. 293.

Vehesmeyer. — *Münch. med. Woch.*, 1893, n° 30, p. 564.

Vincent. — *Soc. méd. hôp.*, 9 mars 1900.

Vittadini. — I corspucoli des Lowits nella leucemia. *Gaz. d. Osp.*, Milano, 1900, t. XXV, p. 659.

Virchow. — *Virch. Arch.*, 1847, Bd. I, p. 569.

— *Virch. Arch.*, 1853, Bd. V, p. 43.

Wadham. — *The Lancet*, 26 janvier 1884.

Waldstein. — *Virch. Arch.*, 1883, Bd. 91, p. 12.

Ward. — A case of persistant priapisme. *The Lancet*, 1897, n° 3843, p. 1143.

Weber. — Ein Fall von akuter Leukämie mit einem Schema für die Entheilung der Leukämien und Pseudoleukämien. *Virch. Arch.*, t. 174. Bul. 1903, p. 324-337.

Wechselmann et Hirschfeld. — Ein Fall akuter myeloïder makrolymphozitärer Leukämie mit eigentümlichen Zelleinschlussen. *Zeitsch. für klin. Med.*, Bd. 66, Heft 3 et 4.

Weidenreich. — Ueber Speichelkörperchen. Ein ubergang von Lymphozyten in neutrophile leukozyten. *Folia hemat.*, Bd. V, n° 1, janvier 1908.

Weil et Clerc. — Contribution à l'étude de la leucémie myéloïde du chien. *Soc. de biol.*, 1er juillet 1905.

— Contribution à l'étude de la leucémie chez les animaux. *Arch. méd. expér.*, juillet 1904, p. 462.

— Diagnostic des splénomégalies chroniques. *Gaz. hôp.*, 2 décembre 1905.
— La myélémie. Sa valeur séméiologique. *Presse médicale*, 20 février 1904.
— Splénomégalie avec myélémie. *Arch. gén de méd.*, novembre 1902. — *Semaine médicale*, 12 novembre 1902. — *Rev. mens. des mal. de l'enf.*, juin 1902.

Weil-Hallé et Aubertin. — Leucémie lymphoïde infantile avec globules nucléés. *Arch. des mal. du cœur*, 1908, p. 370.

Weil (E.). — Les infections et la leucémie. *Gaz. hebd. méd. et chirurg.*, 2 septembre 1900, XLIII, 829-834.
— *Le sang et les réactions défensives de l'hématopoïèse dans l'infection variolique.* Thèse Paris, 1900-1901.

Weil.— Fausse maladie de Barlow. Leucémie à forme pseudo-scorbutique. *Lyon médical*, 1906, p. 709-717.

Weinberger. — Sur le chlorome myéloïde et lymphoïde et ses relations avec la leucémie myéloïde et lymphoïde. *Zeitsch. f. Heilkunde*, 1907, Bd. 48, Heft 2.

Westphal. — *Münch. med. Woch.*, 1890, n° 1.

Westphal et Mosler. — *Semaine médicale*, 1889, p. 372.

Weszpremi. — Beiträge zur Histologie der sogenannten akuten Leukämie. *Virch. Arch.*, 1906, t. CLXXXIV, p. 243-250 et 252.

Wertheim. — *Zeitsch. für Heilkunde*, 1891, Bd. 12, p. 282.

Widal et Merklen. — Leucémie lymphocytique. *Soc. méd. des hôp.*, 16 mars 1900, p. 307.

Wolf. — Ueber aplastische lymphatische Leukämie und uber Stillstand für Leukämie, *Berl. klin. Woch.*, 1905, p. 35.
— *Thierartz Woch.*, 1892.

Yhkata Kon. — Uber Leukämie beim Huhn. *Virch. Arch.*, 1907, t. 190, p. 338.

Zumpe. — *Arch. der Heilk.*, 1878, Bd. 19, p. 473.

TABLE DES MATIÈRES

Pages

CHAPITRE PREMIER. — **Introduction** 7

CHAPITRE II. — **Étiologie** 11

CHAPITRE III. — **Symptômes** 14

§ 1. — Appareil hématopoiétique 14

Rate. 14
Ganglions 16
Foie 18
Moelle osseuse 18

§ 2. — Appareil bucco-pharyngé 19

Stomatite. 19
Angine. 20

§ 3. — Hémorragies 22

Epistaxis 22
Stomatorragie. 22
Hématémèse 23
Entérorragie 23
Hémoptysie. 23
Hématurie 23
Métrorragie. 23
Hémorragie du fond de l'œil 23
Hémorragie cérébrale 24
Purpura 24

§ 4. — Symptômes généraux. 24

Fatigue 24
Anorexie 25
Amaigrissement. 25
Anémie. 25
Fièvre 26
Œdèmes 26

§ 5. — Appareil circulatoire. 27

Adénopathie tuberculeuse 100
Tuberculose de la rate. 101
Lymphosarcome 101
Lymphadénome malin 101
Pseudo-leucémie 102
Myélome. 104
Anémie pseudo-leucémique 104
Anémie splénique 104
Maladie de Banti 105

CHAPITRE XI. — **Pronostic. — Traitement** 106

CHAPITRE XII. — **Essais d'étude bactériologique**. 107

CHAPITRE XIII. — **Pathologie comparée**. 111

Leucémie aiguë chez le chien 111
Leucémie des poules 114
Pseudo-leucémie (spirillose) des poules 114

OBSERVATIONS. 117

CONCLUSIONS 239

INDEX BIBLIOGRAPHIQUE 243

Imp. J. Thevenot, Saint-Dizier (Haute-Marne).

Imp. J. Thevenot, Saint-Dizier (Haute-Marne)